

Л.И. Буторова

**Дивертикулярная болезнь толстой
кишки: клинические формы,
диагностика и лечение**

Пособие для врачей
2-е издание

Москва
2012

УДК 616.345-07-08(07)

ББК 54.133.я7

Б93

Буторова Л.И.

Б93 Дивертикулярная болезнь толстой кишки: клинические формы, диагностика и лечение: пособие для врачей 2-е изд. / Л. И. Буторова. - М.: 4ТЕ Арт, 2012. - 48 с.: ил.

ISBN 978-5-903274-56-7

Пособие предназначено для практических врачей-терапевтов, гастроэнтерологов, колопроктологов, аспирантов, слушателей курсов повышения квалификации и студентов медицинских институтов.

В пособии освещены современные представления об этиологии, патогенезе, клинике и лечении дивертикулярной болезни толстой кишки. Особое внимание уделяется возможностям рациональной диагностики и подходов к лечению различных клинических форм этого заболевания. Представлены современные данные о профилактических возможностях и терапевтических эффектах пищевых волокон из семян подорожника овального (псиллиум) при неосложненных формах дивертикулярной болезни толстой кишки.

Сведения об авторе:

Буторова Людмила Ивановна, кандидат медицинских наук, врач-гастроэнтеролог поликлиники № 209 г. Москвы.

E-mail: ludmilabutorova@mail.ru

Тел.: (499) 430-48-45

Адрес: Москва, ул. Раменки, д. 29.

УДК 616.345-07-08(07)

ББК 54.133.я7

ISBN 978-5-903274-56-7

© Буторова Л.И., 2011

Оглавление

Введение	4
1. Эпидемиология дивертикулярной болезни толстой кишки	5
2. Локализация и виды дивертикулов толстой кишки.	6
3. Структурные особенности строения толстой кишки, предрасполагающие к образованию дивертикулов.	8
4. Этиология и патогенез дивертикулярной болезни толстой кишки.	10
5. Дивертикулярная болезнь толстой кишки: клиника и диагностика.	15
6. Лечение неосложненной формы дивертикулярной болезни толстой кишки.	20
7. Осложненные формы дивертикулярной болезни толстой кишки.	30
8. Профилактика и прогноз дивертикулярной болезни толстой кишки.	45
Список литературы	46

Дивертикулярная болезнь толстой кишки широко распространена в странах с высоким уровнем жизни, ее можно отнести к так называемым болезням цивилизации. В последние десятилетия актуальность дивертикулярной болезни определяется не только медицинскими, но и экономическими аспектами, так все чаще встречается у лиц трудоспособного возраста и занимает 5-е место среди гастроэнтерологических заболеваний в отношении прямой и не прямой финансовой нагрузки на здравоохранение.

Морфологической основой заболевания являются приобретенные ложные дивертикулы, представляющие собой (в отличие от истинных врожденных дивертикулов) грыжеподобное выпячивание слизистой оболочки и подслизистой основы через дефекты мышечного слоя в местах проникновения артерий в кишечную стенку.

Термином дивертикулез обозначают множественные дивертикулы. Бессимптомное течение дивертикулеза отмечается более чем у половины пациентов. В этих случаях дивертикулы, как правило, обнаруживают случайно при рентгенологическом или эндоскопическом исследовании толстой кишки.

Дивертикулярная болезнь – заболевание, характеризующееся клиническими проявлениями разной степени выраженности, обусловленными наличием дивертикула или дивертикулеза, включая воспаление (дивертикулит) и его осложнения (перидивертикулит, абсцесс, перфорация, свищ, перитонит), а также кровотечение.

Дивертикулярная болезнь может протекать с минимальными клиническими проявлениями, не привлекающими внимание пациентов (непостоянные боли в животе, вздутие, нерегулярный стул). Спастические боли в нижней половине живота и нарушение кишечной проходимости могут быть обусловлены как чрезмерной сегментацией кишки в местах локализации дивертикулов, при отсутствии морфологических признаков воспаления, так и воспалением слизистой оболочки дивертикула с возможной последующей его перфорацией.

При воспалении одного или нескольких дивертикулов развивается дивертикулит. Воспалительный процесс может быть ограничен окружающими тканями (перидивертикулит), но может распространяться и на соседние органы (периколитические абсцессы), осложняться перфорацией, перитонитом, формированием свищей.

После ангиодисплазий дивертикулы являются наиболее частым источником кровотечений из нижних отделов желудочно-кишечного тракта. Толстокишечные кровотечения развиваются чаще при дивертикулезе, чем при дивертикулите.

Описание в медицинской литературе дивертикулов ободочной кишки относится к первой половине XIX века. D. Fleischmann (1815) и Craveilheir (1849), находя при вскрытии трупов изменения стенки толстой кишки, подобные дивертикулам, считали это достаточно редким состоянием, связанным с запорами. Клиническую картину дивертикулита первым описал R. Virchow (1853). Клинические наблюдения W. Lane в 1885 году показали наличие у пациентов спазма толстой кишки в зоне дивертикулов, что указывало на роль мышечного фактора и повышения внутрикишечного давления в развитии дивертикулов.

Начало «эпидемии» дивертикулеза в индустриально развитых странах относится к середине XX века, когда изучению дивертикулярной болезни стали посвящаться исследования, основанные на большом клиническом и секционном материале.

1. Эпидемиология дивертикулярной болезни толстой кишки

Действительную частоту дивертикулеза толстой кишки трудно определить в основном из-за отсутствия явной симптоматики у большинства пациентов. Но на сегодняшний день установлено, что его частота увеличивается с возрастом и варьирует от менее 10% у лиц младше 40 лет, до, примерно, 50–60% у пациентов старше 80. В возрасте старше 40 лет дивертикулы кишечника диагностируются у каждого 10-го, после 60 – у каждого 3-го, а начиная с 75 лет – у каждого 2-го жителя Европейского континента.

Есть основания предполагать, что в последнее время частота развития дивертикулов во всем мире возрастает. Если в 20–40-х годах XX века по данным рентгенологических и аутопсийных исследований дивертикулы обнаруживались у 15% обследованных, то начиная с 70–80-х годов – у 60–70% лиц старше 75 лет.

Мужчины и женщины поражаются одинаково часто. Вес пациента, сидячий или подвижный образ жизни, тяжелые физические нагрузки, курение, употребление кофе или алкоголя не влияют на частоту дивертикулярной болезни.

Дивертикулез можно назвать «болезнью западной цивилизации» из-за значительной разницы его географического распространения. Заболевание очень редко встречается в сельских районах Африки и Азии и, наоборот, наибольшая его частота наблюдается в США, Европе и Австралии. Широкая географическая вариабельность дивертикулярной болезни и ее корреляция с «западной» диетой указывают на роль диетических факторов, наиболее вероятно пищевых волокон, в патогенезе развития заболевания. Burkitt и Painter обозначили дивертикулез как «болезнь дефицита», которая, как и цинга, может быть как спровоцирована, так и предупреждена соответствующими изменениями в диете.

Интересно в этой связи отметить, что, к примеру, японские эмигранты в США, переходящие на «западный» тип питания, заболевают дивертикулезом с такой же частотой, как сами американцы, среди которых эта болезнь встречается почти у 50% из обращающихся к проктологам и гастроэнтерологам, особенно в возрасте старше 60 лет, и почти у каждого в возрасте 80 лет.

Связь частоты развития дивертикулярной болезни с уменьшением содержания растительной клетчатки в пищевом рационе особенно заметна, когда люди с разными традициями питания и культуры живут вместе. Примером может служить низкая частота дивертикулярной болезни среди населяющих Сингапур китайцев и малайцев и высокая частота среди живущих в этой стране европейцев.

В России дивертикулез толстой кишки диагностируют реже по сравнению с европейскими странами, что, по-видимому, связано, с одной стороны, с особенностями питания (много черного хлеба и картофеля), с другой стороны, традиционно редкими профилактическими рентгенологическими и эндоскопическими исследованиями толстой кишки.

В общей структуре стационарных больных гастроэнтерологических отделений пациенты с дивертикулезом толстой кишки и его осложнениями составляют 15–20%. Дивертикулярная болезнь толстой кишки часто диагностируется лишь при развитии тяжелых, угрожающих жизни осложнений, которые можно было бы предупредить при своевременном назначении лечения.

2. Локализация и виды дивертикулов толстой кишки

Под дивертикулом (лат. *diverticulum* – «ответвление», «дорога в сторону») понимают мешковидное выпячивание всех слоев стенки толстой кишки (истинные врожденные дивертикулы) или только слизистой оболочки и подслизистого слоя через дефекты мышечного покрова (ложные приобретенные дивертикулы или псевдодивертикулы). Подразделение дивертикулов на истинные и ложные достаточно условно: при длительном существовании дивертикула мышечные элементы в области его дна могут атрофироваться, присоединение воспаления усугубляет этот процесс.

Истинные дивертикулы чаще бывают врожденными, имеют широкое основание, свободно сообщаются с просветом кишки, хорошо опорожняются и редко воспаляются.

Ложные дивертикулы являются морфологическим субстратом дивертикулярной болезни (рис. 1).

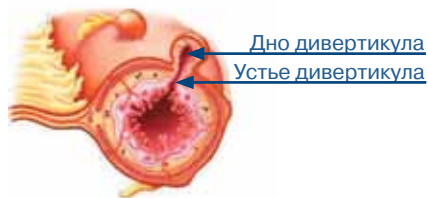

Рис. 1. Ложный (экстрамуральный) дивертикул – морфологический субстрат дивертикулярной болезни

Приобретенные дивертикулы подразделяются на полные – экстрамуральные и неполные – интрамуральные (рис. 2).

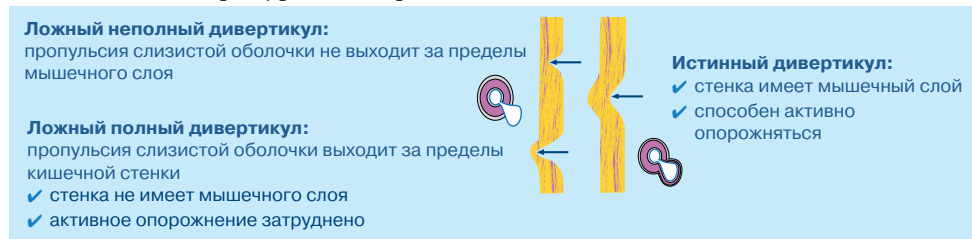


Рис. 2. Виды дивертикулов

В дивертикуле выделяют шейку (устье) и дно. Неполные дивертикулы представляют собой узкие рукавообразные выпячивания слизистой оболочки в толще подслизистой основы или мышечной оболочки стенки кишки, они имеют узкую шейку и часто Т-образное дно. Опорожнение их затруднено. Застой кишечного содержимого и размножение бактерий в неполных дивертикулах могут стать причиной хронического воспаления. Чаще интрамуральные дивертикулы возникают группами. Такие дивертикулы рентгенологически обычно не выявляются.

Полные дивертикулы – это стадия дальнейшего развития дивертикула. Они представляют собой карманы (образованные эпителием и мышечным слоем слизистой оболочки с подслизистой основой), выступающими за круговой мышечный слой кишечной стенки (рис. 3).

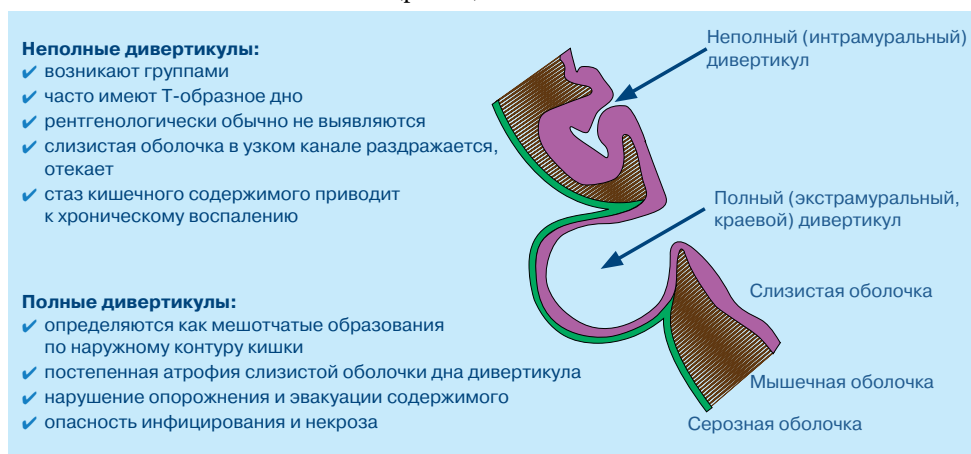


Рис. 3. Приобретенные дивертикулы

Слизистая оболочка выбухает через слабые участки мышечного слоя, которые образуются там, где кровеносные сосуды проходят через мышечный покров, направляясь к слизистой оболочке. Часто полные дивертикулы располагаются в сальниковых отростках. Они видны при рентгенологическом исследовании в виде мешотчатых образований по наружному контуру кишки. Обычно обнаруживается два ряда дивертикулов, по одному на каждой стороне кишечной стенки между брыжеечной и противобрыжеечной лентами ободочной кишки. Активное опорожнение приобретенных дивертикулов затруднено, так как они имеют нередко узкую шейку, их стенка лишена полноценного мышечного слоя, а мышечные волокна самой слизистой оболочки в области выпячивания постепенно атрофируются и исчезают. При уменьшении сократительной способности нарушается эвакуация содержимого из дивертикула, возникает опасность копростазы, инфицирования и некроза. Тонкая стенка дивертикулов обуславливает высокий риск перфорации. Возможно сочетание полных и неполных дивертикулов (табл. 1).

ТАБЛИЦА 1.
Виды дивертикулов толстой кишки

Истинные дивертикулы	Ложные (приобретенные) дивертикулы	
	неполные	полные
Выпячивание всех слоев стенки кишки	Выпячивание слизистой оболочки достигает подслизистой или мышечной оболочки	Выпячивание слизистой оболочки проникает через все слои стенки кишки
Стенка имеет мышечную оболочку	Стенка имеет слизистую и подслизистую оболочки	Стенка имеет слизистую, подслизистую и серозную оболочки
Локализуются чаще в правых отделах ободочной кишки	Локализуются чаще в левых отделах ободочной кишки	Локализуются чаще в левых отделах ободочной кишки
Активно опорожняются	Опорожнение затруднено	Опорожнение затруднено
Выявляются при рентгенологическом и эндоскопическом исследованиях	Плохо выявляются при рентгенологическом исследовании	При рентгенологическом исследовании определяются по наружному контуру кишки

В западной популяции дивертикулы в 90% случаев возникают в дистальной части толстой кишки, и только у 10% пациентов отмечается их правосторонняя локализация. В 50–65% дивертикулы локализуются только в сигмовидной кишке. Другой наиболее частой локализацией является нисходящая ободочная кишка. Тотальный дивертикулез встречается редко, менее чем у 10% больных. Дивертикулы не образуются в прямой кишке.

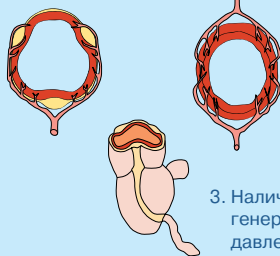
В странах Юго-Восточной Азии преобладает правосторонняя локализация процесса. У жителей азиатских стран дивертикулы возникают в молодом возрасте, что позволяет предположить их наследственную обусловленность.

Дивертикулы бывают одиночными и множественными. Они могут быть самой разнообразной формы (шаровидной, цилиндрической, овальной, грушевидной, мешковидной и т. п.), величины (от едва заметных выпячиваний до образований длиной 6–14 см и диаметром 2–5 см), с широким или узким входным отверстием. Малая ширина входного отверстия значительно затрудняет эвакуацию попавшего в полость дивертикула содержимого, что способствует образованию в нем каловых камней и развитию воспалительного процесса.

3. Структурные особенности строения толстой кишки, предрасполагающие к образованию дивертикулов

Приобретенные дивертикулы чаще появляются в ободочной кишке, продольная мышца которой образует не сплошной слой, а сгруппирована в три тени (ленты). «Слабым местом» является циркулярный мышечный слой, через который в подслизистую оболочку проникают кровеносные сосуды. Дивертикулы вначале появляются между тенями, где стенка тоньше, в участках, где кровеносные сосуды пенетрируют стенку кишки, т.е. в самых слабых местах (рис. 4).

1. Особенность формирования наружного мышечного слоя, собранного в виде трех полос (теней), что ослабляет кишку перед внутренним и внешним воздействием



2. Характер сосудистой архитектоники, наличие артерий и вен перфорантов мышечного каркаса, в результате чего образуются места наименьшего сопротивления

3. Наличие гаустр, в которых может генерироваться повышенное внутрикишечное давление

Рис. 4. Анатомические предпосылки развития дивертикулов в толстой кишке

Более частое поражение левых отделов толстой кишки определяется ее анатомическими и функциональными особенностями. Сигмовидная кишка меньшего диаметра имеет больше изгибов, выполняет резервуарную функцию, здесь происходит окончательное формирование и уплотнение фекалий. Регулируя продвижение каловых масс, она чаще и значительно сегментируется по сравнению с остальными отделами толстой кишки, поэтому внутрикишечное давление здесь выше.

Образование дивертикулов связано с возрастными изменениями толстой кишки. Инволюционные морфологические изменения гладкомышечных клеток и соединительнотканых элементов приводят к снижению пропульсивной функции ободочной кишки, для проталкивания каловых масс требуется все большее мышечное напряжение, что ведет к возрастанию внутрикишечного давления и пролабированию слизистой оболочки сквозь анатомические дефекты кишечной стенки.

В настоящее время не вызывает сомнений, что дивертикулярная болезнь является «страданием всей кишечной стенки», а дивертикулы – это всего лишь наиболее видимое, но конечное проявление патологического процесса.

Еще в 60-е годы XX века целый ряд исследователей показали, что утолщение мышечной оболочки толстой кишки и разволокнение на отдельные пучки циркулярных мышц характерно для дивертикулеза и предшествует формированию дивертикулов (B. Morson, 1963; L.E. Hughes, 1969). Позже J. Whiteway и B. Morson (1985) обнаружили гиперэластоз продольного мышечного слоя, чем объясняли ригидность и укорочение теней толстой кишки. И, наконец, в 1987 г. Cryshnamutry и Schufer выделили 4 типа миопатии, на фоне которых развивается дивертикулез:

1. Изменения гладких мышц по типу висцеральной миопатии с вакуолизацией миоцитов продольного мышечного слоя.
2. Изменение мышечной оболочки с интерстициальным фиброзом, напоминающее изменения при склеродермии.
3. Нейропатия по типу висцеральной.
4. Вторичная нейропатия при болезни Фабри.

При этом авторы отмечали, что на фоне миопатии развивается ослабление механических свойств эласто-мышечного каркаса кишечной стенки и формиру-

ются дивертикулы. При нейропатии наблюдается гипертрофия мышечной оболочки, сопровождающаяся повышением внутрикишечного давления, и слизистая оболочка пролабирует через кишечную стенку по ходу сосудистых пучков.

Кроме того, имеются сообщения о наличии у больных дивертикулезом, в первую очередь у молодых, нейрональной дисплазии подслизистого нервного сплетения с нарушением барорецепции слизистой оболочки (Stoss, Maier-Ruge, 1991).

Макроскопический осмотр толстой кишки с дивертикулами обнаруживает утолщение циркулярного и продольного слоев мышечной оболочки и укорочение теней, что приводит к снижению тонуса и растяжимости кишечной стенки и сближению складок по типу аккордеона.

Недавние исследования с помощью электронной микроскопии подтвердили, что стенка толстой кишки при дивертикулезе содержит в два раза больше эластина, расположенного между мышечными клетками в тенях. Гиперэластоз продольного мышечного слоя обуславливает ригидность и укорочение теней толстой кишки. Стенка кишки становится менее растяжимой. Это приводит к тому, что при повышении внутрикишечного давления сосуды, проходящие через мышечную оболочку, периодически пережимаются, вызывая транзиторную ишемию циркулярного мышечного слоя. Расстройства регионарного кровообращения являются одной из причин атрофии циркулярных мышц. При прогрессировании процесса пучки циркулярного мышечного слоя атрофируются и разволокняются с расширением периваскулярных пространств. Такие участки представляют собой «слабые» места кишечной стенки, через которые возможно пролабирование слизистой оболочки при образовании дивертикулов.

Нарушения гемодинамики кишечной стенки и обусловленные ими изменения гладких мышц циркулярного мышечного слоя особенно ярко проявляются на ультраструктурном уровне. Они характеризуются расширением капилляров и лимфатических интерстициальных щелей, накоплением в интерстиции отечной жидкости и компонентов плазмы, разволокнением и фрагментацией коллагеновых фибрилл, атрофией миоцитов.

При дивертикулезе выявляются изменения вегетативной иннервации мышечной оболочки. Различают два типа изменений: гиперплазия холинергических волокон с усилением ацетилхолинэстеразной активности в продольных мышечных волокнах, либо преобладание хорошо развитой сети холинергических волокон в циркулярном слое. Но большинство исследователей считают, что нейропатические изменения при дивертикулезе имеют вторичный адаптивный характер.

Таким образом, дивертикулез характеризуется выраженными изменениями всех функционально связанных между собой структурных компонентов кишечной стенки – гладких мышц, нервов и сосудов.

4. Этиология и патогенез дивертикулярной болезни толстой кишки

Этиология дивертикулярной болезни толстой кишки до конца не изучена.

В настоящее время основным этиологическим фактором развития дивертикулов считается бесшлаковая диета. При таком рационе происходит замедление пассажа каловых масс и создается избыточное давление в отдельных сегментах толстой кишки. Недостаток растительной клетчатки сопровождается уменьше-

нием объема, веса, уплотнением кала, удлинением времени транзита кишечного содержимого. Для продвижения плотного кала по толстой кишке необходимы резкое увеличение тонуса кишечной стенки и внутрикишечного давления.

Однако, хотя и установлено, что увеличение количества растительной клетчатки в рационе питания пациента с дивертикулярной болезнью меняет течение заболевания в лучшую сторону, оказалось трудно подтвердить гипотезу, абсолютно постулирующую связь этого заболевания с обеднением рациона питания растительной клетчаткой.

Многочисленные исследования показали, что больные с дивертикулярной болезнью действительно едят меньше грубой растительной пищи, но большинство из них ограничивают прием таких продуктов из-за имеющихся у них жалоб. Аналогичные исследования, проведенные у пациентов с бессимптомным течением дивертикулярной болезни, выявили, что привычное потребление растительной клетчатки было у них таким же, как и в контрольной группе.

Но в тоже время установлено, что у вегетарианцев в возрасте старше 60 дивертикулярная болезнь толстой кишки встречается значительно реже, чем у лиц контрольной группы. Кроме того, существуют данные, подтверждающие связь растительной пищи и дивертикулярной болезни, полученные при исследованиях на животных. Наиболее впечатляющим является исследование на крысах, получавших диету с различным уровнем содержания клетчатки в течение их естественной продолжительности жизни. У 45% крыс на диете с низким содержанием клетчатки развились дивертикулы по сравнению только с 9% крыс, получавших диету с наибольшим содержанием клетчатки. С патофизиологической точки зрения эти результаты можно объяснить тем, что неперевариваемые волокна увеличивают массу стула, сокращают время транзита каловых масс по кишечнику и таким образом снижают внутриполостное давление за счет растяжения стенки кишки.

Существуют различные теории патогенеза приобретенных дивертикулов. Множество факторов, влияющих, по мнению различных авторов, на образование дивертикулов можно объединить в несколько групп: 1) повышенное внутриполостное давление; 2) слабость кишечной стенки; 3) нарушение моторики толстой кишки вследствие мышечной дисфункции. 4) врожденная предрасположенность. Считается, что мышечная дисфункция – наиболее постоянный и важный фактор, определяющий развитие дивертикулов. Доказательством этому служат утолщение, укорочение и ригидность лент ободочной кишки, а также уменьшение растяжимости циркулярного мышечного слоя. Укорачиваясь, ленты «сморщивают» кишку и представляют собой стержень, вокруг которого сокращаются круговые мышечные волокна.

Роль повышенного внутриполостного давления в формировании дивертикулов толстой кишки

Долгое время считалось, что основная клиническая симптоматика заболевания (спастические боли, нарушение эвакуаторной функции) и утолщение мышечной оболочки обусловлены дивертикулитом. Эта точка зрения была опро-

вергнута N. Paintr (1965), установившим связь спастических болей с выраженной сегментацией кишечной стенки, и В. Morson (1963), обнаружившим, что в 1/3 препаратов толстой кишки, удаленных по поводу дивертикулярной болезни, нет морфологических признаков воспаления, но в 50% случаев обнаруживается гипертрофия циркулярного слоя гладкой мускулатуры. В дальнейшем было показано, что сегментация толстой кишки и изменения мышечной оболочки предшествуют образованию дивертикулов и, по-видимому, отражают дискоординацию двигательной активности кишечной стенки.

Исследования кишечной моторики помогли понять значение пульсионного аспекта в формировании дивертикулов. Painter и Truelove обратили внимание на тот факт, что базальное внутриполостное давление у больных дивертикулярной болезнью и у здоровых лиц практически одинаковое. Однако сегмент кишки, пораженный дивертикулами, сокращается сильнее в ответ на прием пищи или действие холинергических фармакологических стимулов, таких как прозерин или морфин. Но, как известно, параметры внутриполостного давления отражают сегментарные сокращения кишки смешивающего, а не пропульсивного характера. Повышение внутриполостного давления приводит к задержке продвижения содержимого по толстой кишке и способствует увеличению абсорбции воды и уплотнению химуса. С целью продвижения кишечного содержимого компенсаторно усиливаются сокращения круговых мышечных волокон с последующим их утолщением. Но чрезмерно гипертрофированный циркулярный мышечный слой при воздействии сократительных стимулов приводит к гипергаустрации (сегментации) кишечной стенки с формированием высоких серповидных межгаустральных складок, перекрывающих просвет кишки. Повышение давления в коротких замкнутых сегментах способствует проталкиванию слизистой оболочки через слабые участки мышечного слоя с формированием мешковидных выпячиваний.

При проведении исследований, сочетавших измерение внутриполостного давления с рентгенокинематографией дистального отдела ободочной кишки, Painter наблюдал, что при сегментации кишки дивертикулы увеличиваются в размерах и появляются новые по мере роста внутриполостного давления.

Эти данные послужили основанием для разработки Painter «сегментационной» теории, согласно которой образование дивертикулов является результатом локального чрезмерного повышения внутрипросветного давления. Сокращение толстой кишки в области складок приводит к приобретению ею функционального вида «маленьких пузырей», а не протяженного одно-просветного органа. Painter предположил, что сегментация (повышение давления в коротких замкнутых сегментах кишки) может играть не только физиологическую роль в задержке транспорта и усилении реабсорбции воды, но возможно, является причиной возникновения чрезмерно высокого давления в пределах каждого «пузыря» или сегмента, приводя к грыжевому выпячиванию слизистой (рис. 5).

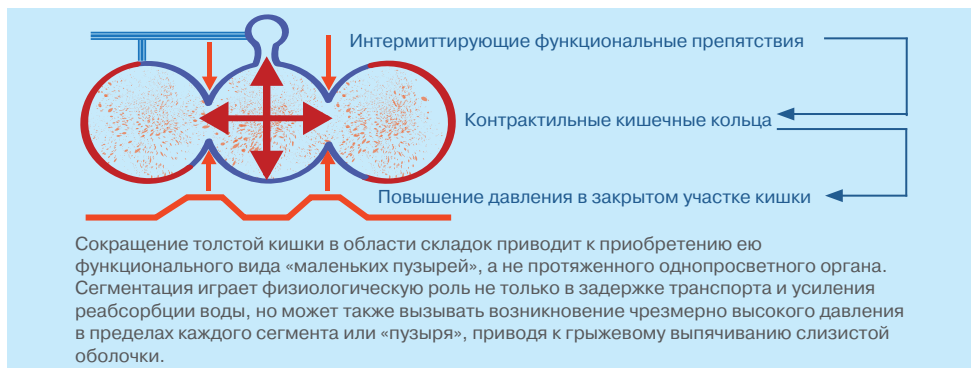

Рис. 5. Патогенез образования дивертикулов: теория сегментации (Painter)

Последующие исследования ряда авторов подтвердили высокую моторную активность сигмовидной кишки у больных с дивертикулярной болезнью, даже вне действия раздражителей. Часто возникающее избыточное внутрикишечное давление инициирует расхождение мышечных волокон и образование дивертикулов при отсутствии исходной дистрофии мышечного слоя.

С возрастом у людей развивается утолщение и укорочение продольных волокон *taenia coli*, что способствует более частому формированию изолированных сегментов высокого внутрикишечного давления. Кроме того, возрастное снижение гибкости кишечной стенки вследствие утраты эластических волокон способствует усилению передачи высокого давления на мышечный слой.

Слабость кишечной стенки и формирование дивертикулов в толстой кишке

Другим важным этиопатогенетическим фактором может быть слабость кишечной стенки. Тонус мускулатуры толстой кишки с возрастом снижается, что, по-видимому, объясняет преимущественное поражение лиц пожилого возраста. Круговой и продольный слои мышечной оболочки толстой кишки становятся толще, в них изменяется соотношение гладкомышечных и соединительнотканых элементов (с возрастанием числа последних).

У людей пожилого и старческого возраста отмечаются морфологические изменения и в соединительнотканном остове толстой кишки. Нарушается архитектоника, количественный и качественный состав волокнистых элементов мышечной и подслизистой оболочек толстой кишки. В поддерживающей соединительной ткани появляются признаки «износа», эластин становится фрагментированным, возрастает диаметр коллагеновых и ретикулярных волокон, что делает стенку кишки менее растяжимой. Это приводит к тому, что увеличение внутрипросветного давления уже не сопровождается адекватным растяжением кишки.

В экспериментах показано, что в норме кишка способна увеличивать свой диаметр в 1,5 раза. В трубчатых органах устойчивость стенки в радиальном направлении в два раза больше, чем в продольном. Поэтому когда толстокишеч-

ная трубка подвергается расширению, то надрывы стенки, предшествующие ее разрушению, располагаются в продольном направлении. Возможно, этим объясняется расположение дивертикулов вдоль стенки толстой кишки. Если дивертикулярная болезнь связана с нарушением поддерживающих свойств кишечной стенки, то более ригидные мышечные волокна «расходятся» под воздействием значительного повышения внутрикишечного давления, но в тоже время слизистая оболочка, вследствие своей большей эластичности, остается интактной и выпячивается через образующиеся дефекты. (Еще в 1931 году Vurt показал, что при перфорации кишки слизистая оболочка разрывается в последнюю очередь вследствие своей эластичности.)

В развитии дивертикулов большое значение имеет и сосудистый фактор. При спазме мышечного слоя происходит сдавление сосудов, которое влечет за собой нарушения в микроциркулярном русле с развитием ишемии и замедлением венозного кровотока. В результате происходят дистрофические изменения и расширение околососудистых пространств, которые впоследствии и становятся устьями формирующих дивертикулов.

В развитии дивертикулярной болезни толстой кишки принимают участие и вещества эндогенного происхождения, в частности желчные кислоты (кишечные «спазмогены»), которые усиливают перистальтику мускулатуры толстой кишки. Дополнительную роль в формировании дивертикулов играет синдром дисплазии соединительной ткани (у детей и юношей с синдромами Марфана, Элерса-Данло, когда имеется дефицит коллагена), нередко является сочетание дивертикулеза с заболеваниями, обусловленными снижением сопротивляемости ткани (грыжи, варикозное расширение вен голени, висцероптоз).

Таким образом, в общем виде патогенез развития дивертикулярной болезни можно объяснить значительным периодическим повышением внутриполостного давления, воздействующим на ослабленную возрастными изменениями стенку толстой кишки. И дивертикулы следует рассматривать как конечные проявления заболеваний стенки кишки.

Патогенез развития осложнений дивертикулов

Особенности анатомического строения врожденных или приобретенных дивертикулов играют немаловажную роль в развитии и характере осложнений. Наиболее частыми осложнениями дивертикулеза являются: 1) дивертикулит; 2) перфорация; 3) кровотечение; 4) внутренние или (реже) наружные свищи.

Возникновению дивертикулита способствует обструкция дивертикула путем фиксация плотных каловых масс в области его шейки с последующим формированием копролитов, повреждающих слизистую оболочку. Микротравматизация шейки дивертикула каловыми камнями и развитие воспаления приводят к закрытию дивертикула. В замкнутом пространстве воспаление протекает более интенсивно с формированием микроабсцессов. Развитие дивертикулита может быть вызвано затеканием кишечного содержимого через узкую шейку в мешотчатое образование при повышении внутрикишечного давления. Стаз содержимого в дивертикуле способствует размножению бактерий, травмированию и раздражению слизистой оболочки и развитию воспаления. В 75% случаев оно

ограничивается пределами стенки дивертикула, но у 25% пациентов ведет к развитию микроперфораций с возникновением перидивертикулярных абсцессов, перитонита, свищей и других осложнений. В большинстве случаев наблюдается микроперфорация дивертикула и формирование небольшого преколитического микроабсцесса, хорошо отграниченного от окружающих органов брыжейкой или околоткишечным жиром. Макроперфорация приводит к формированию абсцесса, распространяющегося на другие органы с формированием свища. На его поздней стадии может развиваться фиброз, ведущий к развитию стриктуры.

Но не только копростаз, но и местные нарушения кровообращения, бактериальные, химические и токсические факторы могут служить причинами дивертикулита. Возможны гематогенный, лимфогенный и контактные пути проникновения инфекций, особенно у пациентов с ослабленным иммунитетом и множественным сопутствующим заболеваниями. Воспаление дивертикула сопровождается прогрессированием патологического процесса по стенке кишки и развитием плевисцерита и мезентерита, при этом брыжейка и ее структуры деформируются.

Истончение слизистой оболочки дивертикулов, обнажение сосуда, перфорирующего кишечную стенку, создают условия для его травматизации и возникновения кишечного кровотечения.

5. Дивертикулярная болезнь толстой кишки: клиника и диагностика

Общепринятая классификация дивертикулярной болезни толстой кишки до сих пор отсутствует. Преобладающей в настоящее время является точка зрения, согласно которой термин «дивертикулярная болезнь толстой кишки» представляет собой сборное понятие, которое включает в себя различные клинические варианты течения дивертикулеза (дивертикулов) кишечника. Рекомендации Всемирной организации гастроэнтерологов (2005) предполагают выделять неосложненные и осложненные формы дивертикулярной болезни толстой кишки (дивертикулит, дивертикулярное кровотечение, абсцессы, свищи, кишечная непроходимость, перитонит, сепсис).

В соответствии с действующей сейчас МКБ-10 рубрика «Дивертикулярная болезнь толстой кишки» (K57.) включает такие варианты, как дивертикул, дивертикулез (множественные дивертикулы) и дивертикулит. Отдельную рубрику (K57.2) составляет дивертикулярная болезнь толстой кишки, осложненная абсцессами и перфорацией.

При формулировке диагноза термин «дивертикул» можно применять, если в процессе исследования был выявлен единичный дивертикул толстой кишки. Если выявлено два и более дивертикула, то применяется термин «дивертикулез».

Дивертикулярная болезнь, как правило, носит прогрессирующий характер, клиническое течение зависит от локализации дивертикулов (табл. 2), возраста пациентов, соблюдения диетических рекомендаций, сопутствующих заболеваний.

Существует взаимосвязь между длительностью дивертикулеза, возникновением дивертикулита и его осложнений. Если дивертикулез существует около 5 лет, то риск развития дивертикулита составляет 10%, при длительности заболевания более 10 лет он повышается до 25%. Дивертикулы правых отделов толстой кишки имеют склонность к кровотечениям.

ТАБЛИЦА 2.

Признаки дивертикулов правых и левых отделов толстой кишки

	Правые отделы толстой кишки	Левые отделы толстой кишки
Физиологические функции	Фрагментация, сгущение химуса	Резервация химуса, формирование каловых масс
Состояние мышечной оболочки	Атрофия мышечного слоя стенки кишки	Гипертрофия мышечного слоя стенки кишки, в самом дивертикуле мышечных волокон нет
Клиническое течение	Чаще проявляются в молодом возрасте (до 40 лет) Наклонность к кровотечениям	Чаще встречаются у лиц пожилого возраста Наклонность к воспалению

Неосложненный дивертикулез толстой кишки

Неосложненный дивертикулез толстой кишки относится к наиболее частым клиническим формам дивертикулярной болезни толстой кишки, встречается у 75–80% больных.

Длительное время считалось, что неосложненная дивертикулярная болезнь толстой кишки является бессимптомной, выявляется при случайном обследовании и не представляет клинического интереса. Работы последних десятилетий свидетельствуют о том, что и неосложненные одиночные дивертикулы, а тем более дивертикулез толстой кишки в большинстве своем имеют клинические проявления (у 85% пациентов). Симптоматика, однако, носит неспецифический, невыраженный характер и либо не является поводом для обращения за медицинской помощью, либо, если пациенты все-таки обращаются к специалистам, им ставятся такие диагнозы, как хронический колит, дисбактериоз или дискинезия толстой кишки.

Больные обычно жалуются на непостоянные, рецидивирующего характера боли в животе, чаще всего (но не обязательно) в нижнем левом квадранте. Считается, что боль является отражением нарушения моторики и растяжения кишечной стенки из-за повышения внутрипросветного давления. Абдоминальная боль может пройти самостоятельно через несколько часов, но возможны длительные боли, усугубляющиеся после приема пищи (усиление моторики). Дефекация и отхождение газов обычно приносят облегчение. Боли иногда иррадируют в поясницу, крестец, ягодицы, задний проход, паховую область. Одиночный дивертикул слепой кишки чаще наблюдается у лиц молодого возраста и проявляется аппендицитоподобными болями в правой подвздошной области.

Пациенты так же могут предъявлять и другие жалобы, характерные для дисфункции толстой кишки: вздутия, запоры, диарею или выделение большого количества слизи. Запоры при дивертикулярной болезни нередко носят упорный характер, но часто отмечается смена запоров поносами. Многократная дефекация, тенезмы, отсутствие ощущения полного опорожнения кишки после стула встречается обычно у больных с дивертикулезом сигмовидной кишки.

При объективном осмотре патология может не выявляться. Тем не менее, часто наблюдаются болезненность при пальпации по ходу кишечника, вздутие жи-

вота. При глубокой пальпации в ряде случаев определяется спастическое сокращение и болезненность пораженного участка кишки, но без защитного напряжения мышц передней брюшной стенки.

Диагноз дивертикулярной болезни предполагает отсутствие у пациента симптомов воспаления, таких как гипертермия или нейтрофилия, которые могут указывать на дивертикулит. Обнаружение положительной реакции на скрытую кровь в стуле не следует объяснять только дивертикулезом до выполнения полного обследования толстой кишки и исключения колоректального рака.

Методом выбора в диагностике неосложненного дивертикулеза является ирригография (рис. 6). Особенно отчетливо дивертикулы видны при двойном контрастировании, так как при введении воздуха дивертикулы расширяются, а задерживающаяся в них взвесь сульфата бария подчеркивает их контуры. Дивертикулы выявляются в виде выпячиваний округлой или пальцевидной формы, соединенные перешейком с просветом толстой кишки. Они могут визуализироваться в виде округлых или овальных структур, заполненных контрастом, размером от чечевицы или фундука в течение еще нескольких дней после введения контраста. Ирригография дает информацию о количестве и локализации дивертикулов толстой кишки, но не может установить их клиническое значение и не позволяет достоверно исключить возможность развития неоплазмы. В некоторых случаях дивертикулы трудно отличить от полипов, особенно если не видна связь дивертикула со стенкой кишки. Кроме того, у больных с дивертикулярной болезнью толстой кишки при ирригографии определяются нарушения двигательной функции, спазмы сегментов толстой кишки, содержащих дивертикулы, деформация гаустр, неравномерность опорожнения.

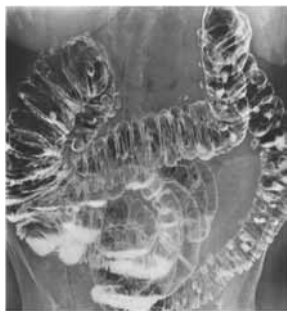

Рис. 6. Ирригография: дивертикулез ободочной кишки

Эндоскопически удается обнаружить лишь 50–75% дивертикулов, выявляемых на ирригограммах (рис. 7). Дивертикулы, особенно в сигмовидной кишке, хорошо видны при введении эндоскопа и гораздо хуже при выведении инструмента. Это связано с тем, что при введении эндоскопа петли кишечника еще хорошо выражены, и «вход» в дивертикул расположен почти перпендикулярно к оси кишечника. При выведении же инструмента отдельные дивертикулы не видны, поскольку петли кишечника распрямляются. Большие дивертикулы и рас пространенный дивертикулез могут представлять проблему для малоопытного

эндоскописта, так как входное отверстие (устье) дивертикула иногда напоминает просвет кишечника. Риск перфорации эндоскопом в этих случаях повышен. Колоноскопия у пациентов с дивертикулами может также быть сложна из-за спазма, сужения просвета выступающими увеличенными складками, фиксации кишки в результате предшествующего воспаления и преколитического фиброза и из-за возможной путаницы между отверстием дивертикула и просветом органа. Использование колоноскопа меньшего диаметра может быть полезным в данной ситуации.

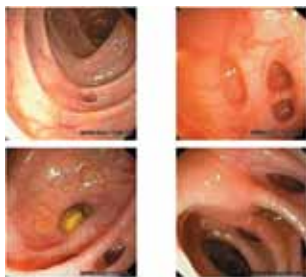

Рис. 7. Вид дивертикулов при колоноскопии

Случайное выявление дивертикулов толстой кишки при выполнении ирригографии, колоноскопии или компьютерной томографии у пациента без симптомов не требует дальнейшего обследования.

И в тоже время следует помнить, что выявление дивертикулов при рентгенографии или колоноскопии у пациентов с симптомами кишечной дисфункции (непостоянные боли, вздутие, нерегулярный стул) не должно рассматриваться как единственная причина имеющейся симптоматики. Необходимо рассмотреть возможность альтернативных диагнозов перед отнесением симптомов только к дивертикулярной болезни. У пожилых пациентов под маской дивертикулеза может протекать аденокарцинома, дифференциальная диагностика с которой абсолютно необходима.

Дивертикулез и синдром раздраженного кишечника

Клинические проявления неосложненного варианта дивертикулярной болезни толстой кишки и синдрома раздраженного кишечника (СРК) имеют много общего: меняющаяся локализация и выраженность болевых ощущений (чередующаяся с безболевыми промежутками), нерегулярный стул, флатуленция, метеоризм, тенезмы, нормальные лабораторные показатели (табл. 3).

Однако при дивертикулярной болезни толстой кишки механизм возникновения указанных жалоб связан с расстройствами моторики кишки, обусловленными имеющимися дивертикулами. Заболевание характерно для пожилых людей, редко встречается в возрасте моложе 40 лет.

Симптоматика СРК обусловлена висцеральной гиперальгезией, расстройством взаимодействия «головной мозг–кишка», нарушением центральных и эн-

теральных нейрогуморальных процессов. Согласно дефиниционным критериям СРК является биопсихосоциальным заболеванием, свойственным лицам молодого возраста, и предполагает обязательное отсутствие органических изменений кишечника.

В последнее время все чаще высказываются предположения, что дивертикулез может быть поздним последствием СРК. Ritchie сообщает о сходных болевых ощущениях при раздувании баллона в прямой кишке у пациентов с СРК и дивертикулезом.

Являются ли два этих состояния самостоятельными заболеваниями не известно и, возможно, это не имеет клинического значения, т.к. по поводу обоих назначается сходное лечение с одинаково хорошим прогнозом.

ТАБЛИЦА 3.

Проявления неосложненной дивертикулярной болезни толстой кишки

Симптомы	Данные обследования
<p>Рецидивирующие абдоминальные боли различной продолжительности, нередко облегчающиеся после стула и отхождения газов</p>	<p>Физикальный осмотр (вздутие живота, болезненность при пальпации по ходу кишки, спастический «валик» в левой подвздошной области)</p>
<p>Метеоризм</p>	<p>Лабораторные показатели в пределах нормы</p>
<p>Флатуленция</p>	<p>Рентгенологическая и/или эндоскопическая картина дивертикулеза</p>
<p>Нерегулярный стул (чаще в виде запоров)</p>	

Триада Сейнта

Триада Сейнта – это сочетание дивертикулярной болезни, грыжи пищеводного отверстия диафрагмы и холелитиаза. Существует два взгляда на этот симптомокомплекс. Один из них предполагает случайное сочетание этих часто встречающихся состояний. Так, например, дивертикулярная болезнь развивается у 50% полных женщин пожилого возраста, а холелитиаз и грыжа пищеводного отверстия диафрагмы наблюдаются у 45% этого контингента. Авторы, придерживающиеся другой точки зрения, считают, что дефицит растительной клетчатки в рационе не только вызывает дивертикулярную болезнь, но и грыжу пищеводного отверстия диафрагмы, и геморрой, и варикозное расширение вен, и камни желчного пузыря.

Данная триада напоминает, что указанные состояния часто встречаются вместе и что послеоперационные проблемы после удаления камней желчного пузыря могут быть связаны с нераспознанной грыжей пищеводного отверстия диафрагмы или дивертикулярной болезнью.

6. Лечение неосложненной формы дивертикулярной болезни толстой кишки

Несмотря на наличие противоречивых данных и практически полной уверенности, что дивертикулы не регрессируют при увеличении потребления клетчатки, существенное облегчение симптомов у пациентов с неосложненным заболеванием обычно наблюдается при применении диеты, богатой пищевыми волокнами, которую разумно назначать и из-за ее других потенциально полезных для здоровья эффектов. Имеются данные, что назначение подобной диеты пациентам с бессимптомным течением заболевания предупреждает прогрессирование дивертикулярной болезни и развитие осложнений.

Термин «пищевые (диетические) волокна» впервые введен в научный обиход E.H.Hipsley в 1953 году.

Пищевые волокна – это разнообразные по составу и строению волокнистые вещества растительного происхождения, устойчивые к перевариванию и адсорбции в тонкой кишке, полностью или частично ферментируемые в толстой кишке. В «Гигиенических требованиях безопасности пищевых продуктов», утвержденных Минздравом России в 2001 году, физиологическая потребность в пищевых волокнах определена в 30 г/сут. при рационе в 2500 ккал.

Большинство видов растительной клетчатки содержат пектин, целлюлозу, гемицеллюлозу, лигнин, неперевариваемые полисахариды, альгинаты. Их общим свойством является способность связывать воду в просвете кишки. Это увеличивает объем (массу) стула, снижает давление в просвете кишки и ускоряет транзит по кишечнику. Объем каловых масс варьирует в зависимости от источника пищевых волокон, индивидуальной реакции и сопутствующего роста бактериальной флоры.

Пищевые волокна, достигшие толстого кишечника, подвергаются метаболизации анаэробными представителями микрофлоры (бифидо и лактобактериями) с образованием множества важных для организма энергетических и пластических субстанций. За счет использования микрофлорой толстого кишечника пищевых волокон организм удовлетворяет 6–9% своей потребности в энергии. Пищевые волокна являются сильными антиоксидантами, предохраняя клетки слизистой оболочки кишки от действия таких токсических соединений, как пероксид-, супероксид- и гидроксид-радикалы.

Нерастворимые растительные волокна в толстой кишке создают обширную дополнительную поверхность для фиксации кишечных бактерий, что приводит к резкому увеличению количества присутствующих на единицу площади кишки «дружественных» микроорганизмов и, как следствие этого, резко возрастает метаболическая активность кишечного содержимого, связанная с жизнедеятельностью нормальной кишечной микрофлоры. В толстой кишке волокна являются питательным субстратом для сахаролитических бактерий, которые в их присутствии быстро растут и размножаются. В такой ситуации соперничество за питательные вещества приводит к угнетению протеолитической, продуцирующей токсины и потенциально патогенно кишечной флоры. (табл. 4).

ТАБЛИЦА 4.

Механизмы позитивного эффекта пищевых волокон на организм

Прямые	Опосредованные
<p>Нормализация перистальтики и разжижение фекалий</p> <p>Коррекция микрофлоры и возрастание доли сахаролитических бактерий</p> <p>Создание дополнительных площадей для фиксации нормофлоры</p> <p>Микробная трансформация с образованием доступных для клеток источников энергии: КЖК, олигосахариды</p> <p>Антиоксидантный и антимикробный эффекты</p>	<p>Усиление колонозационной резистентности</p> <p>Энергетическое обеспечение колоноцитов</p> <p>Стимуляция иммунной защиты</p> <p>Коррекция кишечно-печеночной рециркуляции макромолекул (холестерина, желчных кислот, азотистых соединений)</p> <p>Улучшение абсорбции минеральных солей, органических кислот, витаминов</p> <p>Уменьшение энергетической насыщенности пищи</p>

Эффективными диетическими средствами в терапии дивертикулярной болезни толстой кишки являются отруби. При сравнении отрубей из различных продуктов доказано, что пшеничные отруби грубого помола обладают максимальной способностью увеличивать объем стула и снижать внутриполостное давление. Отруби в рацион следует вводить постепенно в течение 2–4 недель (от 5–10 г до 20–30 г в день). Такое постепенное увеличение уменьшает дискомфорт, связанный с изменениями наполнения кишечника. Суточную дозу отрубей (2–4 столовые ложки) запаривают крутым кипятком, через 30–40 минут воду сливают. Рекомендуются отруби добавлять в супы, каши, овощные блюда, употреблять с кисломолочными продуктами.

В течение первого месяца диеты с повышенным содержанием растительных волокон для предупреждения появления/усиления абдоминальных болей дополнительно следует назначить спазмолитические средства, например мебеверина гидрохлорид по 400 мг в сутки (1 табл. два раза за 20 мин. перед завтраком и ужином).

В качестве источника пищевых волокон общепризнанным является использование Мукофалька. Мукофальк® – препарат растительного происхождения, состоящий из оболочки семян *Plantago ovata* (подорожник овальный, исфагула) – синоним псиллиум (*psyllium*). В отличие от других видов подорожника подорожник овальный произрастает в засушливых районах Средиземного моря, Индии и Пакистана, поэтому именно данный вид подорожника содержит максимальную концентрацию слизи, которые предохраняют семена растения от высыхания. Слизь сконцентрирована в основном в оболочке семян, которая

и используется в качестве лекарственного препарата. Высокое содержание слизей в составе семян подорожника овального позволяет отнести его к группе мягких пищевых волокон, что имеет принципиальное значение при использовании его при дивертикулярной болезни. При назначении псиллиума удается избежать побочных эффектов, возникающих при приеме отрубей. Препараты из семян *Plantago ovata* хорошо переносятся, не вызывают метеоризм, превосходят пшеничные отруби в отношении способности снижать внутрикишечное давление и оказывать противовоспалительное действие. Так как степень снижения внутрикишечного давления при приеме пищевых волокон в значительной степени связана с долей присутствующих в них нерастворимых веществ, псиллиум, содержащий до 60% таких волокон, может быть особенно эффективен и в профилактике развития дивертикулов.

Мукофальк® (*Plantago ovata*) состоит в основном из углеводов (902 мг/г), содержит небольшое количество растительных белков (35 мг/г) и прочие компоненты (34 мг/г). Состоит из трех фракций.

Фракция А (30%) – фракция, растворимая в щелочной среде, неферментируемая бактериями, выступает как наполнитель, создающий объем кишечного содержимого. С ней связан главным образом послабляющий эффект. Слабительное действие при этом обусловлено ответным усилением перистальтики кишечника.

Фракция В (55%) – гелеформирующая, частично ферментируемая фракция. Представлена высокоразветвленным арабиноксиланом, состоящим из остова, образованного ксилозой, с арабинозо- и ксилозо-содержащими боковыми цепями. Это вещество ферментируется неполностью, что связано, вероятно, с неспособностью бактерий воздействовать на участки нетипичного ветвления сложного сахара и гидролизом только линейного участка молекулы. В связи с этим фракция удерживает значительное количество жидкости, образуя гель. Этот желеобразный компонент действует, как смазка, облегчая прохождение каловых масс, обволакивая слизистую оболочку, оказывает противовоспалительное действие. Гидроколлоидный матрикс выступает и в роли энтеросорбента, фиксируя молекулы сахаров, желчных кислот, канцерогенов и ферментов, участвующих в обмене липидов, оказывает гипогликемическое, гиполлипидемическое и антинеопластическое действия. При диарее обеспечивает закрепляющее действие за счет связывания излишков воды и энтеротоксинов.

Фракция С (15%) – представлена вязким слизистым веществом, легко ферментируется кишечными бактериями, усиливая рост бифидо- и лактобактерий. Кроме того, продуктами микробного разложения этой фракции являются короткоцепочечные жирные кислоты (КЖК) – один из ключевых метаболических ресурсов колоноцитов. КЖК, являясь основным источником энергии для колоноцитов, стимулируют физиологическую пролиферацию эпителия, образование слизи, усиливают микроциркуляцию в слизистой оболочке. С увеличением их концентрации под действием псиллиума связывают антинеопластическое и противовоспалительное действия диеты, содержащей семена подорожника. Некоторые исследователи не исключают и прямого иммуномодулирующего действия псиллиума, указывая на возможное связывание углеводов с рецепторами клеток иммунной системы (табл. 5).

ТАБЛИЦА 5.

Физико-химические свойства пищевых волокон Мукофалька

1	Замедляют эвакуацию пищевых масс из желудка
2	Увеличивают вязкость химуса в тонкой кишке
3	Обеспечивают ускоренный кишечный транзит, увеличение влажности и массы фекалий, снижение напряжения кишечной стенки за счет способности удерживать вокруг себя воду в количестве, превосходящем собственный вес
4	Усиливают образование надэпителиального слоя слизи в кишечнике
5	Создают дополнительные площади для фиксации сахаролитических бактерий
6	Подвергаются микробной трансформации с образованием доступных для клеток источников энергии (КЖК, олигосахариды)
7	При прохождении по кишечнику формируют гидроколлоидный матрикс, связывающий воду, желчные кислоты, токсины
8	Адсорбируют токсические субстанции экзогенного и эндогенного происхождения

Пищевые волокна относятся к базисным средствам профилактики и лечения дивертикулеза. При неосложненной форме дивертикулярной болезни рекомендуется их постоянный прием (с возможными перерывами в летне-осенний период, когда в рацион питания включается много свежих овощей, фруктов, зелени). В этой связи особенно важно, что, как показали клинико-экспериментальные исследования, прием Мукофалька не оказывает влияния на всасывание витаминов и минералов даже при длительном применении.

Важно подчеркнуть, что при применении Мукофалька не требуется превышать физиологическую норму приема жидкости в день, если речь не идет о лечении запора.

Возможны два способа применения Мукофалька. Первый, один пакетик псиллиума растворяется в стакане прохладной воды (150 мл), размешивается и выпивается. При лечении запора целесообразно выпить еще один стакан воды. Второй способ приема: Мукофальк® растворяется в стакане воды (можно теплой), оставляется до образования желе (одна доза препарата полностью абсорбирует 150 мл воды), затем съедается в виде желеобразной массы. Кроме того, Мукофальк® можно растворять не только в воде, но и в другой жидкости (кефире, питьевом йогурте, соках, минеральной воде и т.д.). В Европе и США псиллиум также широко применяется в виде добавок в кашу (манную, овсяную и т.д.). Мукофальк® выпускается в гранулах с апельсиновым вкусом. Дополнительные вкусовые добавки не являются натуральными, а представляют собой высококачественные компоненты, разработанные специально для фармацевтической промышленности. Как правило, любые медицинские препараты с апельсиновым вкусом не вызывают аллергических реакций.

Пациентам рекомендуется включение в рацион пшеничного хлеба из грубого помола, хлеба из отрубей, рассыпчатых каш из гречневой крупы и пшеницы с растительным маслом, овощных супов на мясном бульоне, свекольных и морковных запеканок, при хорошей переносимости отварных и сырых овощей и фруктов. Рекомендуются кисломолочные продукты (кефир, простокваша,

сметана, ряженка). При преобладании диареи оправдано включение в рацион танин - содержащих продуктов: черники, голубики, крепкого чая, кофе. При абдоминальных болях, особенно в сочетании с метеоризмом, из рациона необходимо исключить пряности, грибные навары и грибы, цельное молоко, капусту, бобовые, кислые сорта ягод и фруктов, черный хлеб.

Медикаментозное лечение при неосложненной дивертикулярной болезни с симптомами кишечной дисфункции направлено на основные патогенетические звенья, и предусматривает мероприятия для нормализации моторно-эвакуаторной активности, снятия болевого синдрома и включает назначение спазмолитиков (табл. 6). Назначение антихолинергических и антиспастических препаратов могут уменьшить симптоматику путем снижения частоты и силы мышечных сокращений, предупредить развитие осложнений за счет нормализации внутрикишечного давления.

ТАБЛИЦА 6.

Спазмолитические препараты, применяемые при дивертикулярной болезни

Название препарата	Дозировка	Основной механизм действия
Но-шпа форте дротаверина гидрохлорид табл. 80 мг	1 табл. х 2 раза после еды	Дротаверин подавляет фермент фосфодиэстеразу IV (ФДЭ IV). Ингибирование фермента фосфодиэстеразы IV приводит к повышенной концентрации цАМФ, что инактивирует легкую цепочку киназы миозина, что в свою очередь ведет к расслаблению гладкой мускулатуры
Бускопан (гиосцина бутилбромид) табл. свечи 10 мг	1–2 табл. х 3–5 раз после еды + 1–2 свечи на ночь	Избирательно блокируют передачу нервных импульсов в вегетативных ганглиях и окончаниях вегетативных нервов гладкой мускулатуры толстой кишки
Дюспаталин (мебеверина гидрохлорид) табл. 200 мг	1 табл. х 2 раза за 20 мин до еды	Селективно расслабляет гладкие мышцы толстой кишки за счет блокирования поступления Na ⁺ в миоциты, что опосредованно приводит к закрытию кальциевых каналов и уменьшению мышечных сокращений
Дицетел (пинавериум бромид) табл. 50 мг	1–3 табл. х 3 раза во время еды	Селективно блокирует кальциевые каналы гладких мышц толстой кишки
Спазмомен (отилония бромид) табл. 40 мг	1табл. х 3 раза перед едой	Селективно ингибирует активацию внутриклеточных и внеклеточных ионов кальция в миоцитах кишечника
Метеоспазмил (альверин 60 мг + симетикон 300 мг)	1–2 капсул. 2–3 раза после еды	Альверина цитрат – уменьшает способность кишечной стенки к сокращению и модулирует активность париетальных механорецепторов. Симетикон снижает газообразование в кишечнике
Тримедат (тримебутин) табл. 200 мг	1 табл. х 3 раза после еды	Является антагонистом специфических рецепторов из группы энкефалинов периферического действия. Связывается с опиатными рецепторами и, таким образом, воспроизводит координирующее действие энкефалинов на моторную функцию толстой кишки

С целью купирования болевого синдрома целесообразно назначение коротких курсов Салофалька. В качестве действующего вещества (активной субстанции) Салофальк содержит месалазин (5-аминосалициловую кислоту, 5-АСК). Доказано, что месалазин при дивертикулярной болезни оказывает обезболивающее действие за счет подавления хронического воспалительного процесса и восстановления барьерной функции слизистой оболочки кишечника.

Препарат можно назначать в таблетированной форме в суточной дозе 1,5–3 г в течение 7–14 дней. При дивертикулах сигмовидной и нисходящей кишки предпочтительнее использование Салофалька в форме ректальной суспензии. Клизмы, содержащие 2 г/30 мл или 4 г/60 мл месалазина, распространяются ретроградно по нисходящей кишке до левого угла толстой кишки. Все лекарственные формы Салофалька действуют топически, обеспечивая высокую концентрацию месалазина непосредственно в стенке кишки в зоне поражения. Хорошее соотношение между терапевтической эффективной локальной концентрацией месалазина в очаге поражения и низким уровнем месалазина в плазме крови гарантирует отсутствие побочных эффектов. Рандомизированные контролируемые исследования показали целесообразность длительного назначения Салофалька в суточной дозе 1,5 г с целью предотвращения рецидивов клинической симптоматики и профилактики осложнений при неосложненной дивертикулярной болезни толстой кишки, протекающей с частыми обострениями: по крайней мере, 2 обострения за последние 12 месяцев. Исследования Trust et al. (2007) достоверно показали, что у 2/3 пациентов с дивертикулярной болезнью, получающих непрерывную монотерапию месалазином, развитие рецидивов клинической симптоматики не наблюдалось в течение 2 лет. На период приема салофалька с рН-зависимым высвобождением 5-АСК исключается прием препаратов, снижающих рН толстой кишки (Лактулоза).

Учитывая, что в развитии дивертикулита основное значение имеет стаз кишечного содержимого, необходимо следить за регулярностью стула у этих пациентов. Для устранения запоров в первую очередь необходимо рекомендовать увеличение в рационе растительных волокон, достаточный прием жидкости (до 1500–2500 мл), увеличение физической активности. Из рациона исключаются вяжущие и задерживающие перистальтику кишечника пищевые продукты: нежные сорта белого хлеба, мучнистые супы, манная и рисовая каши, макароны, кисели, какао, шоколад, крепкий чай, черный кофе, красное вино. Применение слабительных средств, действие которых основано на усилении моторики, противопоказано. Слабительные раздражающего действия у больных с дивертикулезом толстой кишки могут вызывать повышение внутрикишечного давления и провоцировать возникновение болей.

Оптимальным слабительным средством для этих пациентов с дивертикулярной болезнью толстой кишки является Мукофальк®. Псиллиум относится к категории слабительных, увеличивающих объем кишечного содержимого: волокна семян подорожника интенсивно всасывают воду, увеличиваясь в объеме, что вызывает рефлекторное усиление моторики. Но улучшение опорожнения кишеч-

ника при приеме Мукофалька происходит не только в результате осмотического действия фракции А псиллиума, но и за счет гелеформирующей фракции В, оказывающей размягчающее и смазывающее действие на содержимое кишечника, что облегчает пропускание кишечного содержимого и вносит вклад в слабительный эффект препарата.

Рабочая группа Американской администрации по надзору за продовольствием и лекарственными средствами (US FDA) в 2005 г. проанализировала публикации, описывающие применение псиллиума при запорах с позиций доказательной медицины. Рекомендациям по применению псиллиума при запоре была присвоена высокая степень достоверности «Grade B». С позиций доказательной медицины Мукофальк® был признан более эффективным средством для лечения запора, чем отруби, поликарбофил кальция, метилцеллюлоза, сenna, бисакодил и докюзат натрия. Послабляющая доза псиллиума подбирается индивидуально и обычно составляет 3–6 пакетиков в день.

В качестве слабительного средства при неосложненной дивертикулярной болезни можно рекомендовать Лактулозу. Выбор этого препарата для нормализации опорожнения кишечника целесообразен также и потому, что Лактулоза (впрочем, как и Мукофальк®) представляет собой источник углеводов для сахаролитической флоры толстой кишки, а в процессе ее бактериального гидролиза образуются короткоцепочные жирные кислоты. Присутствие источников углеводов, снижение pH, активное потребление азота и аминокислот растущей массой бифидо- и лактобактерий приводит к подавлению роста разнообразных протеолитических бактерий, выступающих этиологическими факторами воспалительных процессов в дивертикулах. Доза лактулозы устанавливается индивидуально, начальная доза 30–60 мл после двух дней приема в зависимости от потребностей пациента может быть снижена. Обычная поддерживающая доза 15–30 мл. Желательно всю дозу принимать целиком за один прием, во время завтрака. Клинический эффект наступает через 24–48 часов. Если в течение двух дней приема опорожнение кишечника не улучшилось, дозу препарата увеличивают.

Клинические проявления дивертикулярной болезни толстой кишки в определенной степени обусловлены вторичным дисбактериозом. Преимущества Мукофалька как натурального пребиотика заключаются в том, что за счет наличия в своем составе гелеформирующей фракции бифидогенное воздействие волокон распространяется на более дистальные отделы ободочной кишки, туда, где чаще всего и образуются дивертикулы.

При выраженных формах дивертикулярной болезни, даже при отсутствии данных за дивертикулит, с целью купирования симптоматики и для профилактики возможных осложнений (особенно у пациентов с иммунодефицитом) целесообразно провести первичный 7–10-ти дневной курс лечения рифаксимином (Альфа Нормикс 400 мг x 2 раза/сут.) с последующим прерывистым его назначением на длительный срок, например, семь дней каждые 3–6 месяцев в течение года (табл. 7).

ТАБЛИЦА 7.

Дифференцированные лечебно-профилактические мероприятия при неосложненной дивертикулярной болезни

Вид клинического течения дивертикулярной болезни	Основные виды лечения
Дивертикулярная болезнь без клинических проявлений	<p>Профилактические мероприятия, направленные на улучшение моторно-эвакуаторной функции толстой кишки: диета, обогащенная растительными волокнами и набухающими средствами (например, Мукофальк® 2–4 пакетика в день)</p> <p>Адекватное употребление жидкости</p> <p>Активный образ жизни</p>
Дивертикулярная болезнь с преобладанием болей	<p>Щадящая диета на период усиления болей, прием пищи в теплом виде; включение в рацион питания только мягких пищевых волокон (Мукофальк® 2–4 пакетика в день)</p> <p>Салофальк 0,5 г х 3 раза или суспензия ректальная в микроклизме 2 г/30 мл в течение 5–10 дней</p> <p>Спазмолитики: дюспаталин, тримедат, бускопан 7–10 дней</p> <p>Физиотерапия: электрофорез со спазмолитиками</p>
Дивертикулярная болезнь с преобладанием запоров	<p>Диета с дробным употреблением растительных волокон до 30 г в сутки</p> <p>Слабительные набухающего действия, Мукофальк® 3–6 пакетиков в течение месяца с последующим переходом на постоянный прием 2–4 пакетиков</p> <p>Лечебные микроклизмы с настоем ромашки, 0,3% колларголом, масляными растворами (масло шиповника, облепиховое, подсолнечное)</p> <p>Пребиотики: Мукофальк® 1 пакетик; лактулоза 5–10 мл</p>
Дивертикулярная болезнь с синдромом метеоризма	<p>Исключение из рациона продуктов, содержащих грубую клетчатку (капуста, шпинат, щавель, редис, яблоки, виноград, бобовые), вызывающих броодильные процессы (черный хлеб, квас, молодое пиво, квашеная капуста)</p> <p>Мукофальк® 1–2 пакетика в день</p> <p>Пеносгасители: эспумизан (симетикон) по 1–2 капс. (или 1–2 ч. ложки эмульсии) 3–5 раз</p> <p>Спазмолитики: метеоспазмил, дицетел, тримедат</p> <p>Кишечные антибиотики: например, Альфа Нормикс 400 мг х 2 раза/сутки 5–7 дней</p>

В качестве дополнения к лечению дивертикулярной болезни возможно включение в схемы терапии комплексного препарата масляной кислоты (бутирата) и инулина Закофальк®_{NMX}. Для таргетированной доставки масляной кислоты и инулина в толстую кишку используется специально разработанная патентованная технология доставки – полимерная мультиматриксная система (NMX),

которая позволяет при пероральном приеме доставлять действующие вещества непосредственно во все отделы толстой кишки и обеспечивать их действие на протяжении 24 часов.

Важность масляной кислоты (бутирата) как основного источника энергии и метаболического регулятора для здоровых клеток толстого кишечника (колоноцитов), а также как регулятора клеточных функций и пролиферации хорошо известна. Пониженные концентрации масляной кислоты в толстом кишечнике часто сопровождаются воспалительными процессами в слизистой оболочке и/или нарушением моторики кишечника и его функций; полагают, что снижение уровня бутирата также связано с повышенным риском развития колоректального рака.

Активность масляной кислоты в препарате Закофальк® усиливается присутствием инулина, который обладает способностью стимулировать рост физиологической кишечной флоры и вносит свой вклад в эндогенную продукцию масляной кислоты. Кроме того, инулин является хорошо известным и изученным пребиотиком и обладает всеми полезными эффектами, присущими группе пребиотиков (рис. 8).

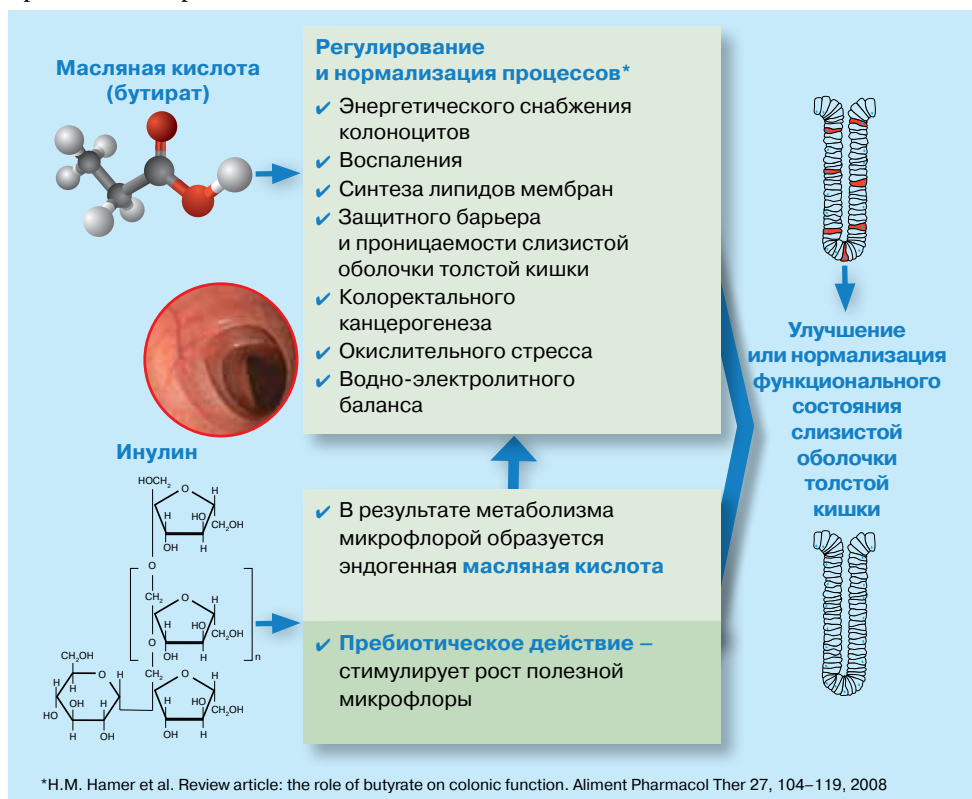


Рис. 8. Основные эффекты масляной кислоты и инулина

Повреждение или дисфункция эпителия, явившиеся результатом физиологического или патологического повреждения, могут стать причиной неконтролируемого или избыточного воздействия антигенных, токсических, иммунных и хемотоксических факторов на пластинку слизистой и, таким образом, на иммунную систему хозяина. Как следствие, любая недостаточность функции колоноцитов может привести к негативным последствиям для метаболических, функциональных, иммунологических и структурных характеристик всей слизистой оболочки, что, в свою очередь, приведет к возможному развитию патологических явлений, таких как воспалительные заболевания, нарушения моторики, вплоть до опухолевых процессов.

ТАБЛИЦА 8.

Применение масляной кислоты при заболеваниях кишечника

Физиологические эффекты	Фармакологическое действие	Применение	При каких заболеваниях и состояниях
Восстановление трофики слизистой оболочки толстой кишки	Антиатрофическое действие	Атрофические, воспалительные, ишемические, дисциркуляторные процессы в толстой кишке	Ишемический колит Дивертикулярная болезнь Запор После операций на толстой кишке
Прямое противовоспалительное действие и регулирование проницаемости, продукции муцина слизистую оболочку толстой кишки	Противовоспалительное действие Восстановление барьерных функций слизистой оболочки	Воспалительные процессы в толстой кишке Заболевания печени, для уменьшения транслокации кишечных бактерий при пищевой аллергии	Неспецифический язвенный колит Радиационный колит Болезнь Крона Пищевая аллергия Заболевания печени
Регуляция процессов дифференцировки и пролиферации	Проапоптическое действие	Воспалительные и неопластические процессы в толстой кишке	Воспалительные заболевания толстой кишки Профилактика колоректального рака
Регуляция водно-электролитного баланса в толстой кишке	Антидиарейное действие	Синдром диареи	Инфекционная диарея Антибиотико-ассоциированная диарея Диарея при СРК Функциональная диарея
Создание благоприятной среды для роста собственной полезной микрофлоры	Пребиотическое действие	Синдром дисбиоза	При нарушениях микрофлоры толстой кишки, в т.ч. при антибиотикотерапии

Во всех этих ситуациях энергоснабжение колоноцитов является обязательным требованием для здорового состояния слизистой оболочки, а также для поддержания их гомеостаза (эубиоза).

Масляная кислота играет главную метаболическую роль в поддержании динамического и эффективного клеточного барьера в кишечнике, а также в механизмах восстановления структуры и функции колоноцитов, что является необходимым для предотвращения или разрешения заболеваний кишечника, в том числе и при дивертикулярной болезни. Полный спектр применения масляной кислоты (бутирата) для лечения патологии кишечника представлен в таблице 8.

Закофальк[®]_{NMX} применяется у взрослых по 3–4 таблетки в день до еды. Таблетки рекомендуется принимать, не разжевывая. Длительность приема не менее 30 дней. В зависимости от исходного уровня дефицита масляной кислоты и инулина возможно уменьшение количества принимаемых таблеток до 1–2 в день.

7. Осложненные формы дивертикулярной болезни толстой кишки. Дивертикулит: клиника и диагностика

Дивертикулит определяется как воспаление стенки дивертикула и окружающих его тканей. Это наиболее частое клиническое осложнение, по различным оценкам возникающее у 10–25% пациентов с дивертикулами толстой кишки. Причиной может явиться задержка каловых масс в полости дивертикула, приводящая к его эрозированию, локальному воспалению и перфорации (рис. 9). Обычно дивертикулит развивается в сигмовидной кишке и, как правило, в одном дивертикуле.

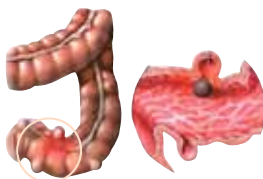


Рис. 9. Задержка каловых масс в полости дивертикула – частая причина дивертикулита

В клинической картине дивертикулита основным симптомом являются боли. Боли чаще локализуются в левом нижнем квадранте живота. У пациентов с удлиненной сигмовидной кишкой заболевание может манифестировать болью над лобком или даже в правом нижнем квадранте. Но поскольку дивертикулы, а соответственно и дивертикулит, могут возникать в любом отделе толстой кишки, его клинические проявления могут имитировать различные заболевания органов брюшной полости (язвенную болезнь, острый холецистит, острый аппендицит и др.) Абдоминальные боли могут иметь интермиттирующий или постоянный характер. Характерна связь болей с дефекацией. При осложнении дивертикулов воспалением усиливаются запоры. Запоры при дивертикулите носят упорный характер. Часто отмечается смена запоров поносами. Примесь кро-

ви в испражнениях нехарактерна, хотя скрытая кровь в кале определяется часто. Могут иметь место мучительное вздутие живота, анорексия, рвота и тошнота. В некоторых случаях пациенты с дивертикулитом могут предъявлять жалобы на дизурию и увеличение частоты мочеиспускания, что является отражением «симптоматического цистита», вызванного раздражением мочевого пузыря, расположенного рядом с воспаленной сигмовидной кишкой.

При физикальном обследовании обнаруживается местная болезненность, обычно в левом нижнем квадранте живота, хотя, как отмечено выше, симптомы с правой стороны не исключают дивертикулит. Определяется небольшое локальное защитное напряжение мышц передней брюшной стенки, иногда слабоположительный симптом Щеткина–Блюмберга. Сигмовидная кишка, как правило, плотная и болезненная. Кишечные шумы обычно ослаблены, но в легких случаях могут быть нормальными, а при наличии обструкции усиленными. Лихорадка присутствует у большинства пациентов. При исследовании крови выявляется лейкоцитоз, ускорение СОЭ, повышение уровня С-реактивного белка. Другие лабораторные исследования обычно малополезны (табл. 9).

ТАБЛИЦА 9.
Признаки острого дивертикулита

Клинические симптомы	<p>Локализованные или распространенные, коликообразные, длительные боли в животе, часто иррадиирующие в поясницу, пах, задний проход</p> <p>Тенезмы, ощущение неполного опорожнения после дефекации (при дивертикулитах сигмовидной кишки)</p> <p>Неустойчивый стул (запоры/диарея)</p> <p>Патологические примеси в кале (слизь, кровь, гной)</p> <p>Лихорадка</p>
Данные физикального обследования	<p>Вздутие живота</p> <p>Пальпируемый болезненный «валик»</p> <p>Симптомы локальной мышечной защиты</p> <p>Тахикардия</p>
Данные лабораторных исследований	<p>Лейкоцитоз</p> <p>Повышение СОЭ</p> <p>Повышение уровня С-реактивного белка</p>
Данные инструментальных исследований	<p>КТ, УЗИ: наличие дивертикула и воспалительное утолщение стенки кишки, инфильтрация жировой ткани вокруг кишки</p>

У пожилых пациентов, а также у пациентов, получавших кортикостероидные гормоны, клинические симптомы могут быть стертыми, а при объективном обследовании живота можно получить ложную информацию. Поэтому, во избежание задержки постановки диагноза, следует использовать дополнительные методы исследования, например компьютерную томографию.

Существует обширный перечень заболеваний для дифференциальной диагностики с острым дивертикулитом. Наиболее частым ошибочным диагнозом является острый аппендицит (воспаление дивертикула слепой кишки). Дифференциальный диагноз следует проводить с воспалительными заболеваниями кишечника (язвенный колит, болезнь Крона), неоплазией толстой кишки, ишемическим или псевдомембранозным колитом. Необходимо исключить осложненную язвенную болезнь и гинекологическую патологию (табл. 10).

ТАБЛИЦА 10.

Дифференциальный диагноз острого дивертикулита

Пациенты пожилого и старческого возраста	Пациенты молодого и среднего возраста
<ul style="list-style-type: none"> • Ишемический колит • Рак ободочной кишки • Заворот кишки • Пенетрирующая язва желудка или двенадцатиперстной кишки • Кишечная непроходимость • Нефролитиаз 	<ul style="list-style-type: none"> • Сальпингит, аднексит • Воспалительные заболевания кишечника • Аппендицит • Пенетрирующая язва желудка или двенадцатиперстной кишки • Нефролитиаз

Наличие острой фазы дивертикулита, проявляющегося триадой симптомов: боли в животе, лихорадка, лабораторные признаки воспаления (лейкоцитоз, повышение СОЭ и уровня С-реактивного белка), является противопоказанием для немедленного проведения ирригоскопии или колоноскопии. Если диагноз остается сомнительным, необходимы дополнительные методы обследования. Рентгенография органов брюшной полости может помочь в исключении других причин острого живота, но не устанавливает диагноз дивертикулита. В большинстве случаев диагноз может быть подтвержден с помощью компьютерной томографии и ультразвукового исследования органов брюшной полости.

Компьютерная томография рассматривается в настоящее время как процедура выбора, поскольку позволяет получить информацию не только о том, есть ли дивертикул, но и о наличии воспалительного утолщения стенки кишечника, инфильтрации жировой ткани вокруг сигмовидной и других отделов толстой кишки (рис. 10).

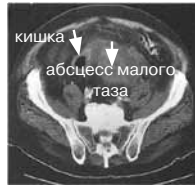

Рис. 10. Роль КТ в диагностике дивертикулита

Исследование обычно выполняется водорастворимым контрастом, вводимым как перорально, для контрастирования тонкой кишки, так и ректально, для лучшей визуализации ректосигмоидного отдела. При отсутствии противопоказаний также используется внутривенное введение контрастного вещества, позволяющее лучше оценить органы таза. Следующие выявляемые при компьютерной томографии признаки являются характерными для дивертикулита: наличие дивертикула с инфильтрацией стенки и преколитических жировых тканей, утолщение кишечной стенки и формирование внутривисцеральных полостей (абсцессов), признаки воспаления прилежащей жировой клетчатки. Чувствительность этого метода 69–95% и специфичность 75–100%.

По данным некоторых авторов, ультразвуковое исследование брюшной полости также является достаточно чувствительным методом диагностики дивертикулита. Характерными УЗИ-находками при данной патологии являются: гипохогенное утолщение стенок толстой кишки, визуализация дивертикулов, окруженных гиперэхогенной зоной воспаления, гиперэхогенность околокишечного жира и клетчатки вокруг кишечной стенки. Но следует помнить, что ценность УЗИ значительно зависит от опыта выполняющего его врача. Факторами, ограничивающими использование сонографии для выявления дивертикулов, являются выраженное ожирение у пациента, локализация дивертикулов в дистальной части сигмовидной кишки, маленькие размеры дивертикула, а также его интрамуральное расположение. УЗИ может быть наиболее ценным у женщин для дифференциальной диагностики дивертикулита с гинекологическими заболеваниями и другой патологией малого таза.

Ирригография остается полезным дополнением к компьютерной томографии, давая в некоторых случаях важную информацию, проводится при стихании воспаления. Хотя барий дешевле, чем водорастворимый контраст, и дает более детальное изображение слизистой оболочки, возможность перфорации является относительно жестким противопоказанием к его использованию из-за опасения развития калового-бариевого перитонита. При подозрении на дивертикулит применяется водорастворимый контраст (рис. 11).

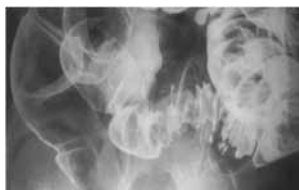

Рис. 11. Ирригоскопия: дивертикулит сигмовидной кишки

Проводится аккуратное однократное контрастирование, которое должно быть прекращено при обнаружении диагностически важных находок. Попытку визуализации всей толстой кишки нужно отложить на более позднее время, когда острые симптомы будут купированы. Исследования с двойным контрастированием не показаны при подозрении на острый дивертикулит из-за опасений, что инсуффляция воздуха может сместить каловые массы и вызвать перфорацию. Важные диагностические находки при дивертикулите включают: экстрavasацию контраста, очерчивающего полость абсцесса, внутритканевой ход или свищ. Выраженный дивертикулез, спазм, утолщение слизистой или рубцы, деформирующие кишку, являются важными, но не специфическими симптомами. Расположенные экстрамурально образования, сдавливающие или смещающие кишку, считаются наиболее частыми находками при тяжелом дивертикулите, хотя они также не специфичны для данного заболевания. Конечно, отсутствие дивертикулов при описанных выше изменениях должно побудить врача еще раз пересмотреть возможные диагнозы.

Из-за риска перфорации инструментом или просто инсуффляцией воздуха эндоскопическое обследование обычно не применяется при первичном обследовании пациентов с острым дивертикулитом. Его использование должно быть ограничено ситуациями, когда диагноз дивертикулита сомнителен. В этом случае сигмоскопия гибким аппаратом при минимальной инсуффляции воздуха может помочь исключить другую патологию, такую как воспалительные заболевания кишечника, рак или ишемический колит (табл. 11).

ТАБЛИЦА 11.

Схема диагностических мероприятий при подозрении на острый дивертикулит

Клинические проявления	Возраст пациентов обычно старше 60 лет, непрекращающиеся боли и болезненность при пальпации в левом нижнем квадранте живота
Предрасполагающие факторы	Пожилой возраст, восточное происхождение (поражаются чаще правые отделы), кортикостероидная терапия, иммуносупрессия, хроническая почечная недостаточность
Обзорная рентгенография живота	Позволяет исключить кишечную непроходимость, парез кишки, признаки ишемии и перфорации
Рентгеноконтрастное исследование	При легкой и средней степени тяжести, когда диагноз неясен, рентгеноскопия с контрастным водорастворимым веществом безопасна. При тяжелой степени заболевания обследование следует отложить на 6–8 недель
Эндоскопия толстой кишки	Подозрение на острый дивертикулит является относительным противопоказанием для эндоскопического исследования. Обследование проводится после стихания воспаления
Компьютерная томография	Выполняется во всех случаях дивертикулита с пальпируемым опухолевидным образованием в животе или клинически выраженной интоксикацией, при отсутствии эффекта от консервативной терапии
Ультразвуковое исследование	Безопасное и высокоинформативное неинвазивное исследование, однако 20% исследований малоинформативные вследствие содержания большого количества газов в кишечнике

Возможности различных диагностических методов, а также их ценность при обследовании пациентов с дивертикулитом представлены в таблице 12.

ТАБЛИЦА 12.

Возможности различных методов визуализации в диагностике дивертикулита

Лабораторные показатели	Признаки воспаления
УЗИ	Утолщение стенки кишки Широкий эхогенный ореол («гало») вокруг воспаленного участка кишки (перидивертикулит)
Компьютерная томография (с в/в контрастом или ректально вводимым водорастворимым контрастом)	Утолщение стенки кишки, стеноз кишки, воспаление околокишечной жировой ткани, абсцессы, закрытая перфорация
Рентгенологическое исследование	Стеноз кишки с наличием следующих признаков: слизистая оболочка интактна, достаточно протяженный стеноз без четкой демаркации, эластичность кишечной стенки сохранена, дивертикул визуализируется
Колоноскопия	Отек и гиперемия шейки дивертикула При формировании стойкого стеноза после разрешения воспаления требуется биопсия с целью исключения рака толстой кишки в стенозированном сегменте

Лечение при остром дивертикулите

В зависимости от тяжести состояния неосложненный дивертикулит может лечиться амбулаторно или стационарно.

Амбулаторное лечение проводится пациентам с легкими или умеренно выраженными клиническими проявлениями, без перитониальных симптомов. Обычно очень пожилые больные или пациенты с иммуносупрессией, с тяжелыми сопутствующими заболеваниями, высокой лихорадкой или лейкоцитозом должны быть госпитализированы.

Пациенты, которым возможно амбулаторное лечение, должны придерживаться диеты: в первые два-три дня разрешается прием только жидкостей (в легких случаях чай с сухарями), при уменьшении и исчезновении симптомов дивертикулита больные постепенно переводятся на питание, богатое пищевой клетчаткой с добавлением набухающих веществ (Мукофалька). Для симптоматического лечения могут быть назначены спазмолитики и анальгетики. Слабительные противопоказаны из-за опасности провокации перфорации кишки.

Перорально назначаются антибиотики широкого спектра действия, активные против анаэробов и Грамм-негативных бактерий (в особенности *E. coli* и *B. fragilis*). Препаратами выбора для амбулаторного лечения является селективный кишечный антибиотик широкого спектра действия Альфа-Нормикс (рифаксимин) в дозе 400 мг x 2 раза в сутки на протяжении 10 дней или ципрофлоксацин с метронидазолом. Обычно улучшение должно быть заметно уже через 2-3 дня, и с этого времени диета может медленно расширяться. Лечение антибиотиками должно продолжаться 7-10 дней.

Пациенты, нуждающиеся в госпитализации по поводу острого дивертикулита, обычно требуют режима «кишечного отдыха», т.е. – полного прекращения приема еды и жидкости через рот или прием только жидкости. Им назначается внутривенные инфузии с целью поддержания или восстановления внутрисосудистого объема, поддержания баланса электролитов и обеспечения адекватного диуреза. Необходимо проводить и внутривенное введение антибиотиков. Как и в случае амбулаторного лечения, улучшение, сопровождающееся снижением лихорадки и лейкоцитоза, обычно наблюдается через 2–4 дня, и с этого времени, возможно расширение диеты с дополнительным приемом Мукофалька 2–4 пакета в сутки (табл. 13).

ТАБЛИЦА 13.
Антибиотикотерапия при остром дивертикулите

Амбулаторное лечение	Стационарное лечение
<p>Селективный кишечный антибиотик рифаксимин Альфа Нормикс 2 таб..(400 мг) x 2 -раза /сут</p> <p>Комбинация пенициллина с ингибитором бета-лактамаз Амоксилав 1 табл.(375 или 675 мг) x 3 раза/сут. Аугментин 1табл.(375 или 675 мг) x 3 раза /сут.</p> <p>Фторхинолоны Ципрофлоксацин 250–500 мг x 2 раза/сут. Заноцин 200 мг x 2 раза/сут.</p> <p>Производные нитроимидазола Метронидазол 250–750 мг x 3–4 раза/сут.</p> <p>Препараты месалазина Салофальк 2–3 г в сутки</p>	<p>Селективный кишечный антибиотик рифаксимин Альфа Нормикс 400 мг x 2 раза</p> <p>Аминогликозиды Гентамицин в/в, в/мыш 1–1,7 мг/кг, суточная доза 3–5 мг, кратность введения 2–4 раза в сутки</p> <p>Цефалоспорины третьего поколения Цефтазидим: в/в, в/мыш. 0,5–2,0 г, максимальная суточная доза 6,0 г, кратность введения 2–3 раза в сутки</p> <p>Фторхинолоны Ципрофлоксацин: в/в 200–400 мг x 2 раза/сут.</p> <p>Производные нитроимидазола Метронидазол: в/в медленно 7,5 мг/кг x 3 раза</p>

Так как в развитии и поддержании воспаления при дивертикулезе играет определенную роль неспецифическое воспаление слизистой оболочки кишки, а также нарушения со стороны нормальной кишечной микрофлоры, по окончании курса антибактериальной терапии или одновременно с антибиотиками пациентам следует назначать на длительный срок препараты 5-аминосалициловой кислоты (Салофальк 1,5–3 г/сут.), обладающие мощной неспецифической противовоспалительной активностью (табл. 14).

ТАБЛИЦА 14.

Схемы лечения пациентов при остром дивертикулите

Показания	Возбудители	Лечение и обследование
Неосложненный дивертикулит легкой степени тяжести при отсутствии факторов риска	Escherhia coli Klebsiella Streptococcus Proteus Enterobacter Bacteroides Peptostreptococcus Clostridium	Лечение амбулаторно Пища только в жидком виде на 2–3 дня Пероральный прием антибиотиков 7–10 дней Препараты 5 АСК (Салофальк) Спазмолитики Регуляция опорожнения кишечника
Дивертикулит средней степени тяжести с возможным местным образованием абсцесса, могут присутствовать факторы риска	+ Pseudomonas aeruginosa	Стационарное лечение Постельный режим 1–2 дня Через рот прием только жидкости 1–3 дня Комбинации антибиотиков в/мыш. или в/в КТ или УЗИ для исключения абсцесса
Тяжелое течение дивертикулита с выраженной интоксикацией	Все выше перечисленные	Стационарное лечение в палате интенсивной терапии Парентеральное питание Дезинтоксикационная инфузионная терапия В/в введение комбинации антибиотиков КТ или УЗИ для исключения абсцесса

Отсутствие улучшения на фоне консервативной терапии требует поиска осложнений, повторной дифференциальной диагностики и консультации хирурга.

Оценка исхода лечения острого дивертикулита

После разрешения клинически диагностированного случая возможного дивертикулита показано обследование толстой кишки с целью исключения других возможных диагнозов, таких как рак толстой кишки. После того как это выполнено, встает другой важный вопрос, касающийся вероятности рецидива заболевания и роли планового оперативного вмешательства в его предупреждении.

По разным данным риск повторного появления симптомов после атаки острого дивертикулита варьирует от 7% до 62%, хотя большинство авторов считают наиболее приемлемой цифрой рецидива в 1/3–1/4 всех случаев. Заболевание у молодых пациентов протекает злокачественно, так 25–80% молодых больных нуждаются в экстренном хирургическом вмешательстве в течение первого эпизода заболевания. Кроме этого, существуют данные, что у молодых пациентов с дивертикулитом (<50 лет) даже после хорошего ответа на консервативное лечение риск рецидива или осложнений выше, чем у пациентов в старшем возрасте. Для тех пациентов, у которых развился рецидив, вероятность возникновения нового воспаления дивертикула превышает 50%.

Повторные атаки хуже отвечают на медикаментозное лечение и ассоциированы с более высоким уровнем смертности, вследствие этого большинство специалистов считают, что плановое хирургическое вмешательство показано после двух приступов неосложненного дивертикулита. Анализ соотношения риска и преимуществ такого подхода должен быть индивидуализирован для каждого больного с учетом тяжести атак заболевания, эффективности консервативной терапии, общего состояния здоровья и риска для пациента повторных атак дивертикулита в сравнении с риском операции.

Клинические исследования последних лет доказали эффективность профилактической комбинированной терапии рифаксимин (Альфа Нормикс) и месалазином (Салофальк) у пациентов с рецидивирующим дивертикулитом. Рекомендуются первичная терапия Альфа Нормиксом (800 мг/сутки) в сочетании с месалазином (Салофальк 2,5 г/сутки) в течение 10 дней с последующей длительной (1,5–2 года) монотерапией месалазином (1,5–2 г/сутки). Контролируемые исследования, проведенные в последние годы, показали, что длительная терапия Салофальком способствует уменьшению частоты рецидивов обострения дивертикулов, снижает количество больных, нуждающихся в оперативном лечении.

В настоящее время в практической работе все чаще встречаются больные с иммунодефицитом (сахарный диабет, почечная недостаточность, цирроз печени, длительный прием глюкокортикостероидов, цитостатиков), у которых дивертикулит может сопровождаться ослабленной симптоматикой, что делает его диагностику у данной группы пациентов более сложной. У пациентов со сниженным иммунитетом отмечается более высокий риск перфорации дивертикулов. В связи с более высоким риском осложненного течения заболевания некоторые авторы считают показанной плановую операцию после первой атаки дивертикулита у пациентов со сниженным иммунитетом.

Перфорация дивертикула и абсцесс брюшной полости

Воспаление, которое не ограничивается только дивертикулом, а переходит и на окружающие ткани, называется перидивертикулитом. Периколитом называется воспаление, распространяющееся на всю стенку кишечника и на соседние органы. При перидивертикулите и периколите очень высока опасность перфорации (закрытой или свободной). Закрытая перфорация может способствовать формированию абсцессов или свищей.

Но перфорация дивертикула может развиваться и при неосложненной форме дивертикулярной болезни.

Клиническая картина определяется степенью и локализацией перфорации (табл. 15). Когда происходит перфорация дивертикула толстой кишки, то последующее клиническое течение и подход к лечению определяются способностью тканей, расположенных у толстой кишки, контролировать распространение воспалительного процесса (рис. 12).

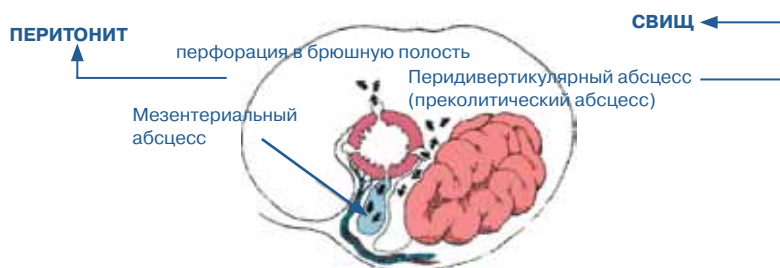

Рис. 12. Перфорация дивертикула

Микроперфорация может оставаться хорошо локализованной, ограниченной преколитическим жиром и брыжейкой и вести к формированию маленького преколитического абсцесса.

Макроперфорация приводит к формированию абсцесса, распространяющегося на другие органы с формированием свища. На его поздней стадии может развиваться фиброз, ведущий к развитию стриктуры.

Перфорация дивертикула в свободную брюшную полость с последующим перитонитом наблюдается редко и чаще всего встречается у пациентов с первично бессимптомным дивертикулезом. Генерализованный перитонит при перфорации дивертикула в свободную брюшную полость требует экстренного хирургического вмешательства.

ТАБЛИЦА 15.

Степени перфорации дивертикула (Hinchey et al.)

I степень	Ограниченный преколитический абсцесс
II степень	Отдаленный абсцесс (ретроперитонеальный или тазовый)
III степень	Генерализованный перитонит, вызванный разрывом преколитического или тазового абсцесса, «не связанного» с просветом кишки из-за облитерации шейки дивертикула воспалением
IV степень	Каловый перитонит, вызванный перфорацией дивертикула в свободную брюшную полость

Клиническими симптомами абсцесса являются интенсивные боли, упорная лихорадка и/или лейкоцитоз, несмотря на адекватные дозы вводимых внутривенно антибиотиков или стойкое болезненное образование, выявляющееся при пальпации. На фоне развития инфильтрата происходит сужение просвета кишки, что может сопровождаться симптомами нарушения кишечной проходимости – задержкой стула, вздутием живота, тошнотой, рвотой. Прогрессирование воспалительного процесса может привести к абсцедированию с угрозой вскрытия гнойника в брюшную полость. Если абсцесс вскрывается на кожу брюшной стенки или в соседние полые органы, то исходом является формирование свищей, которые не имеют тенденции к самопроизвольному закрытию и требуют оперативного лечения.

При подозрении на абсцесс КТ является методом выбора для уточнения диагноза, оценки динамики процесса и для проведения чрезкожного дренирования.

Лечение дивертикулярного абсцесса должно зависеть от его размера и вида. Мелкие, расположенные рядом с толстой кишкой абсцессы часто могут вестись консервативно путем назначения антибиотиков и режима «кишечного отдыха». В их случае благоприятный прогноз обусловлен наличием постоянного свища между абсцессом и толстой кишкой, что обеспечивает спонтанное внутреннее дренирование. При необходимости в хирургическом лечении основного заболевания в этом случае обычно может быть проведена резекция толстой кишки в один этап с наложением анастомоза.

Для пациентов с отдаленными абсцессами или преколитическими абсцессами, не поддающимися консервативному лечению, показано активное дренирование.

Раньше единственной возможностью дренирования было хирургическое вмешательство. В настоящее время все чаще проводится чрезкожное дренирование абсцессов брюшной полости под контролем КТ. Непосредственным преимуществом чрезкожного дренирования является быстрое разрешение гнойного процесса и улучшение состояния пациента без необходимости в общей анестезии и связанной с ней рисками. Кроме того, оно часто исключает необходимость выполнения двухэтапных операций с предварительным наложением колостомы, а позволяет, после достижения временного дренирования, выполнить одномоментную резекцию 3–4 недели спустя.

Первичное хирургическое вмешательство требуется 20–25% пациентов с множественными абсцессами, анатомическое расположение которых делает чрезкожное дренирование противопоказанным.

Дивертикулярные свищи

Когда дивертикулярная флегмона или абсцесс переходят в соседние органы, образуются свищи. Частота образования свищей у пациентов с дивертикулитом составляет 6–10%. Свищи могут возникать спонтанно или после таких операций, как дренирование абсцесса или попытка произвести первичную резекцию с наложением анастомоза.

Свищи могут формироваться между кишкой и любым полым органом, между отдельными петлями кишечника или с кожей.

Самые распространенные – это кишечно-пузырные свищи (рис. 13). Это осложнение в два раза чаще возникает у мужчин. У женщин такие свищи возникают обычно только после гистерэктомии, что связано с «защитным» расположением матки по отношению к мочевому пузырю.

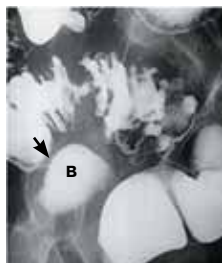


Рис. 13. Иригоскопия: дивертикулярная болезнь сигмовидной кишки. Свищ (стрелка) соединяет кишку с мочевым пузырем (В)

Рецидивирующие инфекции мочеполовой системы (цистит, дизурия, гематурия), пневмоурия и фекалурия являются часто встречающимися симптомами кишечно-мочепузырных свищей. Для установления диагноза используются цистоскопия и цистография. Рефлюкс контрастного вещества через свищ при выполнении контрастной клизмы или цистографии подтверждает диагноз. Наличие свища между толстой кишкой и мочевым пузырем является показанием для оперативного лечения. Одномоментная резекция с закрытием фистулы и наложением первичного анастомоза могут быть выполнены у примерно 75% пациентов.

Коловагинальные свищи – это вторые по частоте встречаемости внутренние свищи, составляющие, примерно, 25% всех случаев. Характерным симптомом является выход кала или газа через влагалище, гнойные выделения из влагалища, тяжелый вагинит. Обнаружение самого свища может вызывать определенные трудности. Для выявления свища используют иригоскопию, пероральный прием активированного угля, кольпографию, комбинацию кольпоскопии и колоноскопии. Методом лечения является хирургическая резекция с закрытием свища.

Толсто-тонкокишечные, толстокишечно-мочеточниковые и толстокишечно-прямокишечные свищи встречаются гораздо реже.

Спонтанные наружные толстокишечные свищи крайне редки и чаще всего являются осложнением хирургического вмешательства. Первым признаком свища может быть выделение гноя через операционную рану или признаки панникулита по ходу дренажной трубки. Если свищ образуется вследствие отхождения лигатур, можно провести консервативное лечение. Однако при обильном фекальном отделяемом проводится безотлагательное хирургическое вмешательство с иссечением свища, обычно с наложением проксимальной колостомы.

Кишечная непроходимость как осложнение дивертикулярной болезни

Дивертикулярная болезнь может осложняться как острой, так и хронической кишечной непроходимостью. Частота кишечной непроходимости, по данным разных авторов, колеблется от 4 до 40%.

Причиной толстокишечной непроходимости могут быть воспалительный инфильтрат, сдавливающий кишку, спаечный процесс, приводящий к деформации кишки или ее брыжейки, в отдельных случаях – спазм гладкой мускулатуры.

Во время атаки острого дивертикулита частичная кишечная непроходимость развивается в результате относительного сужения просвета толстой кишки в результате преколитического воспаления и/или сдавления абсцессом. Полная кишечная непроходимость встречается редко. Может иметь место и псевдообструкция. Эти состояния обычно хорошо отвечают на интенсивную медикаментозную терапию. Если непроходимость не разрешается, показана неотложная консультация хирурга.

В случаях рецидивирующего дивертикулита, наиболее часто поражающего сигмовидную кишку, формируется рубцовая ткань со стяжками и фиброзом, что приводит в конечном итоге к развитию стеноза кишки. Клинически это может проявляться рецидивирующими эпизодами неполной кишечной непроходимости, сменяющейся полной обструкцией. Когда в воспалительный процесс вовлекаются петли тонкой кишки, то возможно развитие комбинированной тонко-толстокишечной непроходимости.

Повторные атаки дивертикулита, которые иногда носят и субклинический характер, могут привести к фиброзу кишечной стенки и образованию стриктур даже в отсутствие активного воспаления. В таких случаях может возникнуть выраженная или даже полная кишечная непроходимость, требующая хирургического лечения. Это состояние может развиваться скрытно, сопровождаясь неспецифическими симптомами.

Нередко при ирригографии выявляются стриктуры неясной этиологии. Наиболее важной проблемой в этом случае является дифференциальный диагноз между дивертикулярной стриктурой и стенозирующей опухолью. Колоноскопия с биопсией позволяет установить диагноз у таких пациентов в 2 из 3 случаев. Стриктуры, злокачественную природу которых не удастся исключить, несмотря на выполнения колоноскопии и рентгенографического обследования, должны подвергаться хирургическому лечению – резекции.

Пациентам, у которых злокачественная опухоль исключена, показана попытка эндоскопического лечения с применением бужирования, баллонной дилатации, лазера, электрокоагуляции.

Дивертикулярное кровотечение

Дивертикулы являются наиболее частыми причинами толстокишечного кровотечения, на их долю приходится до 45% случаев всех кровотечений из нижних отделов желудочно-кишечного тракта. Тем не менее, тяжелое кишечное крово-

течение развивается лишь у 3–5% пациентов с дивертикулезом. Особенно предрасположены к этому осложнению больные, получающие стероидные гормоны или страдающие гипертонической болезнью.

Дивертикулярное кровотечение является артериальным. Его источником служит истончения медиальной стенки прямых артерий в том месте, где они проходят через купол дивертикула. Причиной небольших (скрытых) кровотечений являются локальные повреждения слизистой оболочки (воздействие высокого давления или повреждение слизистой копролитами).

Дивертикулярное кровотечение обычно имеет неожиданное и безболезненное начало. Пациент может почувствовать слабые схваткообразные боли внизу живота и позыв на дефекацию, за которыми следует выделение большого объема красной или темно-красной крови или сгустков. Мелена встречается редко. Боль в животе не характерна, а сопутствующий дивертикулит обнаруживается нечасто. У пожилых пациентов быстрая кровопотеря может приводить к развитию гипотензии, у большинства же остальных кровопотеря является постепенной. У 70–80% пациентов дивертикулярное кровотечение носит самоограничивающийся характер и останавливается спонтанно. Однако примерно у 25% больных кровотечения имеют рецидивирующий характер. Шанс на третий эпизод кровотечения после второго может достигать 50%, что заставляет некоторых специалистов рекомендовать хирургическую резекцию после второго эпизода кровотечения.

Экстренная гибкая сигмоскопия является предпочтительным диагностическим исследованием у пациентов со стабильной гемодинамикой с остановленным или продолжающимся кровотечением, независимо от того, имеет ли место небольшое кровотечение из воспаленного дивертикула или же кровотечение из поврежденных сосудов дивертикулярного мешка. В большинстве случаев с помощью эндоскопических методов можно не только выявить кровотечение и уточнить его локализацию, но и провести гемостаз, например, путем местного применения сосудосуживающих препаратов или фибриновых клеев.

Если явной причины кровотечения не выявлено, то могут использоваться другие неинвазивные (ядерная скintiграфия) или инвазивные (ангиография) методики с целью локализации источника и/или остановки кровотечения. При ангиографии возможно одновременное введение эмболизирующих или окклюзионных веществ.

У пациентов, перенесших эпизод кровотечения из нижних отделов ЖКТ, обычно должна выполняться колоноскопия для объяснения причины кровотечения и исключения неопластического процесса.

Присутствие дивертикулов толстой кишки не должно рассматриваться как достаточное объяснение положительных результатов теста на скрытую кровь в стуле или железодефицитной анемии. Этим пациентам также проводится полное эндоскопическое исследование толстой кишки с целью исключения колоректального рака (табл. 16).

ТАБЛИЦА 16.

Диагностические методы для выявления осложнений дивертикулярной болезни

Перфорация	Клиническая картина
	УЗИ Обзорная рентгенография органов брюшной полости
Свищи	Клиническая картина
	УЗИ
	Клизма с двойным контрастированием
	КТ
	Цистоскопия (по показаниям) Гинекологическое обследование (по показаниям)
Абсцесс	Клиническая картина
	УЗИ
	КТ
	Пункция/дренаж (по показаниям)
Кровотечения	Клиническая картина
	Экстренная колоноскопия
	Ангиография
Рак	Колоноскопия (в фазе ремиссии)
	Ирригография с двойным контрастированием (по показаниям)

Хирургическое лечение

Дивертикулез не является показанием к операции (табл. 17).

Поскольку перфорация кишечника с развитием локального или генерализованного перитонита при дивертикулите остается состоянием, угрожающим жизни пациента (послеоперационная летальность составляет 10–45%), решающим фактором является своевременная диагностика и хирургическое лечение угрожающих осложнений. Послеоперационная смертность при плановой резекции толстой кишки, проводимой в период ремиссии, составляет 1–3%. Целью операции, желательной лапароскопической, является резекция сегмента кишки (с перидивертикулитом) с формированием первичного кишечного-кишечного анастомоза без колостомы. При осложненных формах дивертикулита или в случаях экстренного оперативного лечения дивертикулита, осложненного перфорацией и перитонитом, объем операции определяется индивидуально. В ряде случаев после первичной резекции требуется формирование колостомы или же (после резекции) соединение проксимального сегмента кишки с колостомой и ушивание наглухо дистального отрезка (операция Хартманна). Примерно у 10% оперированных больных возможны рецидивы дивертикулита.

ТАБЛИЦА 17.

Абсолютные и относительные показания к оперативному вмешательству

Относительные показания	Абсолютные показания
Рецидивирующий дивертикулит (2 обострения в течение 1 года или 3 обострения на протяжении 2 лет при условии неэффективности консервативной терапии)	Свободная перфорация
Избирательно после первого обострения (возраст < 40 лет, иммуносупрессия)	Перитонит
Рецидив кровотечения	Выраженный стеноз
Свищи (кишечно-кишечные, кишечно-кожные)	Неэффективное дренирование абсцесса
	Кишечно-мочепузырный свищ
	Непрекращающееся кровотечение
	Подозрение на рак толстой кишки

Хирургическое лечение у молодых пациентов остается спорным. Наблюдение за этими пациентами показывает, что у них увеличен риск рецидивирования симптоматики и необходимости хирургического лечения в экстренном порядке. В связи с этим пациентам в возрасте до 40 лет без сопутствующих заболеваний после однократного эпизода дивертикулита следует рекомендовать плановое оперативное лечение.

8. Профилактика и прогноз дивертикулярной болезни толстой кишки

По данным эпидемиологических исследований, назначение диеты, богатой растительными волокнами, может существенно снижать риск развития дивертикулов толстой кишки. Кроме того, подобная диета способствует снижению частоты клинических проявлений и осложнений при уже имеющемся заболевании.

Прогноз в большинстве случаев дивертикулярной болезни толстой кишки благоприятный. Дивертикулит развивается у 10–25% больных с дивертикулезом. Примерно 25–35% больных с острым дивертикулитом, успешно лечившихся консервативно, отмечают рецидивы заболевания, что служит показанием для хирургического лечения. Больные с дивертикулярной болезнью, в том числе и неосложненной, должны быть взяты на диспансерное наблюдение.

Список литературы

1. Головенко О.В., Михайлова Т.Л. Эффективность пищевых волокон из оболочки семян подорожника овального (псилиум) в лечении внутренних болезней // Клинические перспективы гастроэнтерологии, гепатологии.–2010.–№ 2.–С. 15–23.
2. Губергриц Н.Б. Боль при заболеваниях кишечника // Медпрактика-М.–М., 2010.
3. Парфенов А.И. Энтерология: рук. для врачей // Парфенов А.И. 2-е изд. перераб. и доп.–М.: ООО «Мед. информ. агентство».–2009.–880 с.
4. Пасечников В.Д., Чуков С.З. Дивертикулы желудочно-кишечного тракта // Consilium medicum /приложение/гастроэнтерология.–2007.–№ 2.–С. 3–12.
5. Рациональная фармакотерапия заболеваний органов пищеварения, под ред. В.Т. Ивашкина.–М.: Литера.–2003.–1046 с.
6. Шептулин А.А. Дивертикулярная болезнь толстой кишки: клинические формы, диагностика и лечение // Российский журнал гастроэнтерологии, гепатологии, колопроктологии.–2006.–№ 5.–С. 44–48.
7. Almy TP, Howell DA. Diverticular disease of the colon. N Engl J Med 1980;302:324–31.
8. Painter NS, Burkitt DP. Diverticular disease of the colon: A deficiency disease of western civilization. Br Med J 1971;2:450–4.
9. IParks TG. Natural history of diverticular disease of the colon. Clin Gastroenterol 1975;4:53–69.
10. IPainter NS, Burkitt DP. Diverticular disease of the colon, a 20th century problem. Clin Gastroenterol 1975;4:3–21.
11. Roberts PL, Veidemheimer MC. Current management of diverticulitis. Adv Surg 1994;27:189–208.
12. Wehrmann K Colon Diverticulosis-diverculitis |Freiburg (Germany) Dr.falk Pharma GmbH, 2005.-44 p.

Научное издание

Людмила Ивановна Буторова

Дивертикулярная болезнь
толстой кишки:
клинические формы,
диагностика и лечение

Пособие для врачей

Сдано в набор 07.02.2011.

Подписано в печать 21.04.2011.

Формат 60x90^{1/16}. Бумага мелованная, 115 г/м².

Гарнитуры ProspectC, PragmaticaC. Печать офсетная.

Тираж 5 000 экз. Заказ 1864.

Оригинал-макет подготовлен ООО «4ТЕ АРТ».

127473, Москва, ул. Краснопролетарская, д. 16, стр. 1.

Тел.: (495) 234-40-88