

Особенности состояния кишечника на фоне новой коронавирусной инфекции

Т.Б. Топчий^{✉1}, М.Д. Ардатская¹, Л.И. Буторова², Л.В. Масловский¹, О.Н. Минушкин¹

¹ФГБУ ДПО «Центральная государственная медицинская академия» Управления делами Президента РФ, Москва, Россия;

²Филиал ФГБВОУ ВО «Военно-медицинская академия им. С.М. Кирова» Минобороны России, Москва, Россия

Аннотация

Инфекция COVID-19 может проявляться поражением органов желудочно-кишечного тракта у 25% пациентов. Одним из органов-мишеней вируса SARS-CoV-2 является кишечник. Патогенез повреждения кишечника при новой коронавирусной инфекции остается неясным и требует дальнейшего глубокого изучения. Возможными механизмами являются прямое цитотоксическое действие вируса, стойкое снижение бутиратпродуцирующих бактерий, побочные эффекты лекарственных препаратов, развитие инфекции *Clostridioides difficile*, микроваскулярный тромбоз и развитие иммуноопосредованных воспалительных реакций в кишечнике. Наиболее частым симптомом поражения кишечника при коронавирусной инфекции как в острой фазе, так и в постковидный период является диарея. Воздействие множества агрессивных факторов на кишечник может как формировать длительные функциональные расстройства, так и являться причиной дебюта органических заболеваний. Лечение должно быть направлено на возможные причины поражения кишечника (*Clostridioides difficile*), а также уменьшение воспаления, восстановление кишечной проницаемости, цитопroteкцию клеток слизистой оболочки, восполнение дефицита масляной кислоты. При выборе терапии нарушений кишечника следует отдавать предпочтение препаратам с плеiotропным действием с целью воздействия на различные возможные патогенетические механизмы.

Ключевые слова: COVID-19, гастроинтестинальные симптомы, диарея, микробиоценоз, кишечник, псилиум, бутират, месалазин

Для цитирования: Топчий Т.Б., Ардатская М.Д., Буторова Л.И., Масловский Л.В., Минушкин О.Н. Особенности состояния кишечника на фоне новой коронавирусной инфекции. Терапевтический архив. 2022;94(7): DOI: 10.26442/00403660.2022.07.201768

REVIEW

Features of the intestine conditions at patients with a new coronavirus infection

Tatiana B. Topchiy^{✉1}, Maria D. Ardatskaya¹, Ludmila I. Butorova², Leonid V. Maslovskii¹, Oleg N. Minushkin¹

¹Central State Medical Academy of the President of the Russian Federation, Moscow, Russia;

²Branch of Kirov Military Medical Academy, Moscow, Russia

Abstract

COVID-19 infection may present with gastrointestinal lesions in up to 25% of patients. One of the target organs of the SARS-CoV-2 virus is the intestine. The pathogenesis of intestinal damage in a new coronavirus infection remains unclear and requires further in-depth study. Possible mechanisms include a direct cytotoxic effect of the virus, a persistent reduction in butyrate-producing bacteria, side effects of drugs, *Clostridioides difficile* infection, microvascular thrombosis, and the immune-mediated inflammatory reactions in the intestine. The most common symptom of intestinal damage during coronavirus infection, both in the acute phase and in the post-COVID period, is diarrhea. The impact of many aggressive factors on the intestines can form both long-term functional disorders and be the cause of the onset of organic diseases. Treatment should be aimed at possible causes of intestinal damage (*Clostridioides difficile*), as well as reducing inflammation, restoring intestinal permeability, cytoprotection of mucosal cells, replenishing butyric acid deficiency. When choosing a therapy for intestinal disorders, preference should be given to drugs with a pleiotropic effect in order to influence various possible pathogenetic mechanisms.

Keywords: COVID-19, gastrointestinal symptoms, diarrhea, microbiocenosis, intestines, psyllium, butyrate, mesalazine

For citation: Topchiy TB, Ardatskaya MD, Butorova LI, Maslovskii LV, Minushkin ON. Features of the intestine conditions at patients with a new coronavirus infection. Terapevticheskii Arkhiv (Ter. Arkh.). 2022;94(7): DOI: 10.26442/00403660.2022.07.201768

Информация об авторах / Information about the authors

[✉]Топчий Татьяна Борисовна – канд. мед. наук, доц. каф. гастроэнтерологии ФГБУ ДПО ЦГМУ УД Президента РФ. Тел.: +7(499)146-81-35; e-mail: tantop@mail.ru; ORCID: 0000-0003-4491-881X

[✉]Tatiana B. Topchiy. E-mail: tantop@mail.ru; ORCID: 0000-0003-4491-881X

Ардатская Мария Дмитриевна – д-р мед. наук, проф. каф. гастроэнтерологии ФГБУ ДПО ЦГМУ УД Президента РФ. ORCID: 0000-0001-8150-307X

Maria D. Ardatskaya. ORCID: 0000-0001-8150-307X

Масловский Леонид Витальевич – д-р мед. наук, доц. каф. гастроэнтерологии ФГБУ ДПО ЦГМУ УД Президента РФ. ORCID: 0000-0002-5111-8127

Leonid V. Maslovskii. ORCID: 0000-0002-5111-8127

Буторова Людмила Ивановна – канд. мед. наук, доц. каф. терапии неотложных состояний филиала ФГБВОУ ВО «ВМА им. И.М. Кирова». ORCID: 0000-0003-4689-2844

Ludmila I. Butorova. ORCID: 0000-0003-4689-2844

Минушкин Олег Николаевич – д-р мед. наук, зав. каф. гастроэнтерологии, проф. ФГБУ ДПО ЦГМУ УД Президента РФ. ORCID: 0000-0002-7723-7992

Oleg N. Minushkin. ORCID: 0000-0002-7723-7992

Инфекция COVID-19 может проявляться поражением органов желудочно-кишечного тракта (ЖКТ), которые встречаются примерно у 25% пациентов [1]. Гастроинтестинальные симптомы могут возникать одновременно с респираторными или предшествовать их появлению, занимать лидирующее положение в клинической картине заболевания, а в ряде случаев ассоциироваться с неблагоприятным прогнозом.

Частота выявления и возможные механизмы развития гастроинтестинальных симптомов при инфекции COVID-19 представлены в табл. 1.

Важно отметить, что РНК вируса в стуле обнаруживается дольше, чем в образцах из дыхательных путей, и определяется даже после стихания респираторных симптомов. Так, при анализе данных гонконгской когорты пациентов с инфекцией COVID-19 вирусная РНК была обнаружена в образцах стула у 48,1% пациентов, из них у 70,3% вирус в кале выявлялся после того, как образцы из дыхательных путей дали отрицательный результат [4].

По нашим данным, развитие желудочно-кишечных симптомов при инфицировании SARS-CoV-2 достоверно чаще (67,0%) выявлялось у пациентов с отягощенным преморбидным фоном [5]. Поражение органов пищеварения более чем в половине (66%) случаев ассоциировалось в дебюте заболевания с респираторными симптомами, из них достоверно чаще – с гипогевзией (97,4%) и дизосмией (93,4%).

Наличие желудочно-кишечной симптоматики у пациентов с COVID-19 связано с задержкой диагностики коронавирусной инфекции и сопряжено с большей потенциальной вероятностью возникновения расстройств, подобных синдрому раздраженного кишечника (СРК), и обострений хронических заболеваний ЖКТ в постинфекционном периоде. Через 6 мес после перенесенного заболевания частота «гастроэнтерологических» жалоб уменьшается, но у части пациентов они остаются, наряду с сохраняющейся слабостью, аносмией и агевзией, неврологическими нарушениями. Диарея может сохраняться более чем у 40%, а боль в животе – у 26% пациентов в постковидном периоде [6].

Эпидемиология поражения кишечника при остром COVID-19 и постковидном синдроме на данный момент недостаточно изучена вследствие отсутствия точного определения и критериев диагностики. До настоящего времени нет однозначного представления о механизмах повреждения кишечника при COVID-19. По-видимому, патогенез заболевания обусловлен несколькими звеньями, которые определяют развитие клинических симптомов (рис. 1).

Вирус SARS-CoV-2 может повреждать эпителий кишечника, взаимодействуя с рецепторами к ангиотензинпревращающему ферменту 2 (АПФ-2). Высокая экспрессия рецепторов АПФ-2 при COVID-19 обнаружена в эпителии тонкой кишки и в меньшей степени – толстой и прямой кишки. Было продемонстрировано, что АПФ-2 регулирует транспорт аминокислот, экспрессию антимикробных пептидов, микробную экологию и воспаление в кишечнике [7]. По-видимому, SARS-CoV2 может нарушать регуляцию функций, опосредованных АПФ-2, вследствие конкурентного механизма за этот рецептор или подавления его противовоспалительной активности. Кроме того, желудочно-кишечные проявления могут возникать из-за прямого цитопатического воздействия вируса на слизистую, а также нарушения всасывания, вторичного по отношению к инвазии энтероцитов, или из-за вызванной воспалительной реакции с инфильтрацией плазматических клеток и лимфоцитов в собственной пластинке кишечника

Таблица 1. Частота гастроинтестинальных симптомов при инфекции COVID-19 и возможные механизмы их развития [2, 3].

Table 1. Frequency of gastrointestinal symptoms in COVID-19 infection and possible mechanisms of their development [2, 3].

Частота симптома поражения ЖКТ при инфекции COVID-19	Возможные механизмы
Диарея – 2–50%	Репликация вируса в эпителиоцитах кишечника, ускорение перистальтики, дисбиоз, побочные эффекты лекарственной терапии, инфекция <i>Clostridioides difficile</i>
Тошнота и рвота – 7,1–8,5%	Воспалительный ответ и нарушение оси «кишечник–мозг» через n. vagus, возможно, центральный механизм
Потеря аппетита – 12–50,2%, в среднем 26,8%	Неясны, возможно, связаны с тошнотой и рвотой
Агевзия/дисгевзия – 49,8%	Не ясны
Боль/дискомфорт в животе – 3,9–6,8%	Неясны
Изменения биохимических маркеров печени – 16%	Прямое поражение вирусом, опосредованное воспалительное и медикаментозное
Гастроинтестинальные кровотечения – 1%	Прямое поражение слизистой оболочки вирусом, лекарственно-индуцированные эрозивно-язвенные изменения, микротромбоз и гиперкоагуляция с развитием ишемии

[8]. Соответственно, инфекция SARS-CoV-2 может быть связана как с микроскопическим воспалением кишечника с инфильтрирующими плазматическими клетками и лимфоцитами и с интерстициальным отеком в собственной пластинке, так и с явным острым геморрагическим колитом с эндоскопически подтвержденным повреждением слизистой оболочки [8, 9]. Гипотеза о воспалении кишечника подтверждается обнаружением значительно повышенных уровней фекальных цитокинов, таких как интерлейкин (ИЛ)-8, у пациентов с COVID-19 по сравнению с неинфицированной контрольной группой [10]. Кроме того, примерно у 30–75% пациентов, чаще имеющих желудочно-кишечные проявления, регистрируется повышение фекального кальпротектина [11]. Наличие вирусспецифического иммуноглобулина А (IgA) в образцах фекалий позволяет предположить, что ЖКТ может быть иммунологически активен во время инфекции SARS-CoV-2 [10]. Вполне вероятно, что гомеостаз кишечника и кишечный иммунитет играют важную роль в патогенезе COVID-19 и усилении системного воспаления, вызванного инфекцией SARS-CoV-2, которая характеризуется значительно более высоким уровнем сывороточных ИЛ-6, 8, 10 и фактора некроза опухоли α в тяжелых случаях [10]. Показано, что более высокие уровни фекального ИЛ-23 коррелируют с более тяжелым заболеванием COVID-19, а также обнару-

жением специфических для кишечного вируса IgA-ответов [10]. Таким образом, иммуноопосредованные реакции организма в ответ на инфекцию в свою очередь также могут индуцировать воспаление, изменяют проницаемость слизистых оболочек, вызывают развитие микробного дисбаланса в пристеночном слое слизи. Инфекция COVID-19 оказывает наибольшее влияние на микробиом кишечника, даже более значимое, чем классические факторы, такие как гиперлипидемия, бактериальная пневмония и применение антибиотиков, возраст и др. [12]. Эти изменения носят достаточно разнообразный характер и существенно ухудшаются при применении антибиотиков. После выздоровления от COVID-19 микробиом не восстанавливается до значений, типичных для здоровых лиц. Исследования последних 2 лет убедительно показывают важнейшую роль бутиратпродуцирующих бактерий (БПБ) при инфекции COVID-19. Некоторые виды БПБ (*Bacteroides dorei*, *Bacteroides thetaiotaomicron*, *Bacteroides massiliensis*, *Bacteroides ovatus*) способны подавлять экспрессию АПФ2, потенциально препятствуют проникновению коронавируса через кишечник и снижают вирусную нагрузку. Бутират, короткоцепочечная жирная кислота, может усиливать иммунные ответы для защиты хозяев от инфицирования SARS-CoV-2, оказывает прямое противовирусное действие благодаря повышенной секреции муцинов и антимикробных пептидных дефензинов [13]. Кроме того, бутират как естественный микробный метаболит является физиологическим регулятором нормальной кишечной проницаемости и способствует восстановлению целостности кишечного барьера. Благодаря своим хорошо известным противовоспалительным свойствам бутират уменьшает воспаление кишечника за счет активации регуляторных Т-лимфоцитов и снижает системные воспалительные реакции путем укрепления кишечного барьера и тем самым предотвращает транслокацию эндотоксинов и бактерий в другие органы. Бутират также подавляет множественные провоспалительные сигнальные пути, уменьшая характерный для COVID-19 цитокиновый шторм [13]. **При этом снижение численности БПБ у пациентов с COVID-19 и соответствующее уменьшение продукции бутирата могут усугубить воспалительный ответ при вирусной пневмонии, способствуя развитию более тяжелых форм заболевания [14]. Дефицит бутирата сохраняется во время течения заболевания COVID-19 даже после выздоровления, что вносит существенный вклад в развитие постковидного кишечного синдрома.**

Как указывалось выше, **диарея** является одним из наиболее частых проявлений поражения кишечника при коронавирусной инфекции как в острой фазе, так и в постковидный период. Клиническая характеристика пациентов с COVID-ассоциированной диареей представлена по результатам метаанализа международных данных, опубликованных Институтом Американской гастроэнтерологической ассоциации (AGA Institute) в 2020 г. [15]:

- как правило, диарея носит легкий или умеренный характер;
- средняя продолжительность диареи $4,1 \pm 2,5$ дня (описаны случаи от 1 до 14 дней в острую фазу заболевания), наблюдается до и после диагностики COVID-19;
- частота стула в среднем составляет 5–8 раз в сутки, описаны случаи до 30 раз в сутки;
- диарея, как правило, водная, без слизи и крови, не приводит к дегидратации;
- отсутствие лейкоцитов в копрограмме, токсины *Clostridioides difficile* не обнаруживаются;

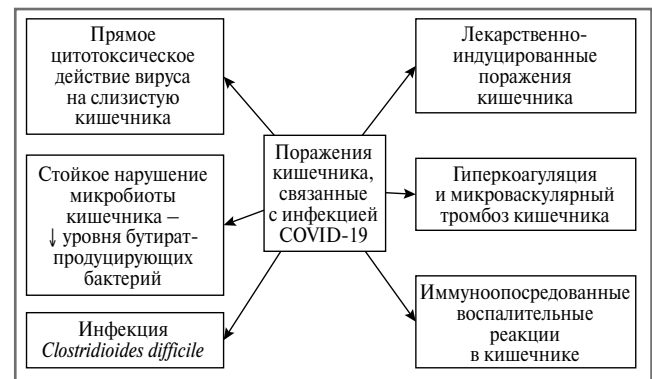


Рис. 1. Возможные патогенетические механизмы повреждения кишечника при COVID-19.

Fig. 1. Possible pathogenetic mechanisms of intestinal damage in COVID-19.

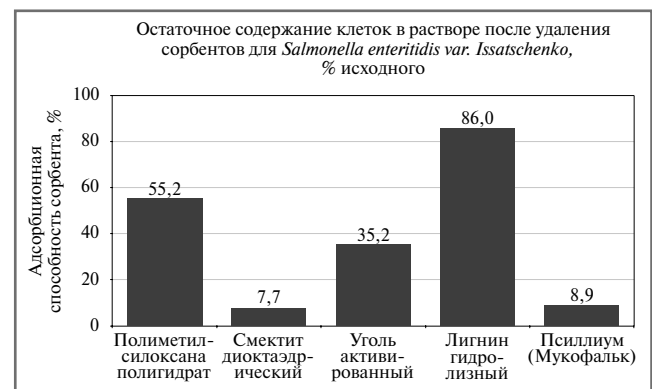

Рис. 2. Адсорбционная способность различных энтеросорбентов [27].

Fig. 2. Adsorption capacity of various enterosorbents [27].

- у 92% диарея и другие симптомы поражения ЖКТ развивались одновременно с респираторными;
- у части пациентов отмечается купирование диареи на фоне противовирусной терапии (лопинавир и ритонавир).

Лекарственно-индуцированный генез диареи следует заподозрить на фоне терапии инфекции COVID-19. Так, частота диареи при применении ритонавира и лопинавира достигает 24% [16]. Описано возникновение диареи как побочного эффекта применения хлорохина и гидроксихлорохина (как в виде монотерапии, так и в комбинации с азитромицином) [17, 18]. Прием антибиотиков после установления диагноза инфекции COVID-19 играет важную роль в возможном развитии идиопатической антибиотикоассоциированной диареи. Было показано, что у госпитализированных пациентов с COVID-19, получавших антибиотики, диарея наблюдалась в 18,9%, у не получавших антибиотики – в 1,1% случаев [19].

При установлении причины диареи следует помнить о возникновении идиопатической антибиотикоассоциированной диареи или **инфекции *Clostridioides difficile*** у пациентов с COVID-19, если присутствуют:

- связь с антибиотикотерапией;
- появление диареи уже после госпитализации в стационар;
- появление в стуле слизи, крови;

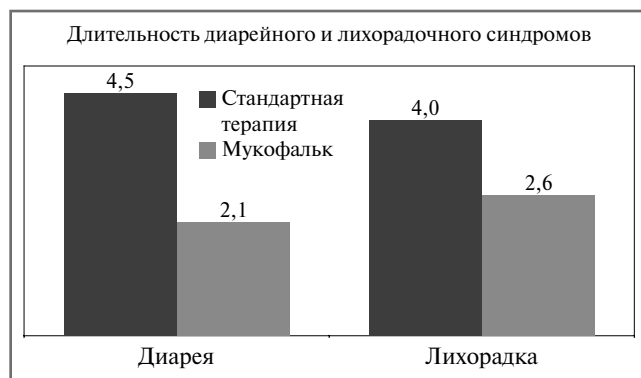


Рис. 3. Динамика клинических проявлений при острых кишечных инфекциях при терапии Мукофальком [28].

Fig. 3. Dynamics of clinical manifestations in acute intestinal infections during Mucofalk therapy [28].

- длительная, необъяснимая другими причинами диарея у амбулаторных пациентов с наличием факторов риска;
- тяжелое течение COVID-19.

Помимо приема антибиотиков широкого спектра действия в качестве возможных факторов риска инфекции *Clostridiodes difficile* рассматриваются пожилой возраст, полиморбидность, прием нестероидных противовоспалительных препаратов и наличие инфекции COVID-19 (т.е. ко-инфекция) [20]. Частота инфекции *Clostridiodes difficile* у пациентов с SARS-CoV-2 оценивается противоречиво. В ретроспективном исследовании, проведенном в Польше, было показано, что во время пандемии COVID-19 произошло значительное увеличение инфекции *Clostridiodes difficile* (10,9%) по сравнению с предыдущим периодом (2,6%) [21]. С другой стороны, целый ряд работ демонстрирует отсутствие существенной разницы в частоте возникновения инфекции *Clostridiodes difficile* в стационарах в период пандемии COVID-19 по сравнению с доковидным периодом [22, 23]. В исследовании, проведенном в Испании, было показано, что частота нозокомиальной инфекции *Clostridiodes difficile* ниже на 70% в период пандемии COVID-19, несмотря на увеличение частоты приема антибиотиков, по сравнению с предыдущими годами [24]. По мнению ряда авторов, усиленные меры противоинфекционного контроля в стационарах в период пандемии снижают заболеваемость внутрибольничными инфекциями, в том числе и *Clostridiodes difficile*, а смертность обусловлена, по-видимому, возрастом пациентов и сопутствующими заболеваниями, а не ко-инфекцией SARS-CoV-2 и *Clostridiodes difficile* [24, 25].

Инфекция *Clostridiodes difficile* может возникать у пациентов через 2–4 нед (описано даже через 40 дней) после приема антимикробной терапии. В этом случае необходимо выполнение тестов на *Clostridiodes difficile* для исключения данной причины диареи.

При диарее, выраженной интоксикации, дискомфорте в животе, тошноте и/или рвоте у пациентов с новой коронавирусной инфекцией показаны энтеросорбенты [26]. **Препараты для энтеросорбции** должны отвечать следующим требованиям:

- иметь хорошие сорбционные свойства;
- хорошо эвакуироваться из кишечника;
- не обладать токсическими свойствами и вызывать дисбиоз (в идеале восстанавливать микрофлору кишки);
- быть нетравматичными для слизистой оболочки (в идеале обладать мукоцитопротективным действием);

- обладать хорошими органолептическими свойствами (особенно важны в детской практике);
- иметь удобную лекарственную форму.

Этим требованиям наиболее соответствует натуральный энтеросорбент псиллиум (Мукофальк), обладающий комплексным механизмом действия на кишечник и весь организм. Мукофальк – лекарственный препарат растительного происхождения, состоящий из оболочки семян *Plantago ovata* (подорожник овальный, подорожник индийский). В отличие от грубых и полностью растворимых пищевых волокон эффекты псиллиума (Мукофальк) реализуются как через стимуляцию собственной полезной микробиоты кишечника, что выражается в повышении синтеза короткоцепочечных жирных кислот, в первую очередь бутирата, так и благодаря уникальному содержанию различных фракций пищевых волокон, каждая из которых обеспечивает лечебный эффект при различных видах нарушений функций кишечника. Особый интерес представляют энтеросорбционные, цитопротективные и противовоспалительные свойства псиллиума у пациентов с диареей, развивающейся при COVID-инфекции, связанной с вирусным поражением кишечника. В ряде исследований показано, что Мукофальк по адсорбционной способности не уступает смектиту, но при этом снижает рН в просвете кишечника до уровня 3,6, необходимого для торможения роста патогенных микроорганизмов (рис. 2).

Применение Мукофалька при острых кишечных инфекциях приводило к сокращению сроков диарейного (уже на 2-й день) и лихорадочного синдромов (рис. 3).

Таким образом, эффекты псиллиума в острую фазу COVID-инфекции у пациентов с диареей предположительно могут реализовываться путем [29]:

- 1) противоинфекционного действия – энтеросорбции вирусных частиц, уменьшения вирусной нагрузки и дальнейшей передачи вируса фекально-оральным путем;
- 2) антидиарейного действия – купирования секреторной диареи на уровне тонкой кишки;
- 3) противовоспалительного действия – цитопротективного и обволакивающего воздействия на слизистую оболочку тонкой и толстой кишки, снижающего вирусное повреждение кишечного эпителия.

Мукофальк при диарее применяется в дозе 1–3 пакетики в день до нормализации стула, затем по 1 пакетик в день в качестве пребиотика. Важно отметить, что Мукофальк является лекарственным препаратом, и сырье псиллиума, которое используется для его производства, проходит именно фармацевтический контроль качества. Часто сырье, используемое в производстве биологически активных добавок, содержащих псиллиум, не отвечает стандартам качества фармацевтической продукции и не может быть использовано для изготовления Мукофалька. Статус лекарственного препарата гарантирует, что в составе Мукофалька используется качественное сырье псиллиума, отвечающее строгим требованиям фармацевтического контроля качества Евросоюза. Это особенно важно, поскольку псиллиум является растительным сырьем, которое необходимо контролировать в плане зараженности вредителями, микробиологической чистоты, содержания тяжелых металлов и радионуклидов.

Гиперкоагуляция и микроваскулярный тромбоз кишечника являются причинами ишемического колита. Ишемия кишечника представляет собой редкое проявление COVID-19 и может варьировать от легкой до тяжелой степени. Так, описано 2 клинических случая коронарусной инфекции и саморазрешившейся гематохезии

у пожилых пациентов, у которых при эндоскопическом и гистологическом исследовании были выявлены признаки ишемии кишечника [30]. По данным ретроспективного когортного исследования 190 пациентов с тяжелым течением COVID-19, 20 (10,5%) больных потребовалась колэктомия вследствие тромбоза/тромбоэмболии сосудов кишечника. Критерием прогноза развития тяжелого ишемического поражения кишечника явилось значительное повышение уровня D-димера [31]. В многоцентровом итальянском ретроспективном исследовании у 2929 пациентов с COVID-19 продемонстрировано развитие ишемического поражения кишечника у 21 (0,7%) пациента [32]. Компьютерная томография брюшной полости позволяет своевременно распознать ишемию в дополнение к эндоскопическому исследованию, что дало возможность начать лечение и снизить смертность. Тромбоз магистральных брюшных вен был выявлен у 3 пациентов, резекция кишечника потребовалась 4 пациентам. Особенностью гистологического признаков ишемии явилось наличие выраженного эндотелиита, вероятно, связанного с тромботическими микроангиопатиями.

Еще одной важной клинической ситуацией является **изменение состояния кишечника у пациентов с хроническими заболеваниями (воспалительными заболеваниями кишечника – ВЗК, СРК) или их дебют после перенесенной инфекции COVID-19.** В настоящее время описано 2 случая впервые возникшего язвенного проктосигмоидита [33] и случай распространенного язвенного колита (ЯК) [34], связанные с перенесенной инфекцией COVID-19, которая проявлялась только респираторными симптомами. Дебют болезни Крона илеоцекальной локализации описан у молодой пациентки после перенесенной коронавирусной инфекции, у которой в острую фазу отсутствовали гастроинтестинальные симптомы [35]. Предполагается, что SARS-CoV-2, как и другая кишечная инфекция, может явиться триггером развития ВЗК *de novo*, вследствие иммунного дисбаланса, воспаления и изменений кишечной микробиоты у генетически восприимчивых людей. Высказывалось предположение, что инфекция COVID-19 повышает риск обострения у пациентов в ремиссии ВЗК, в свою очередь активное воспаление слизистой кишки при ВЗК повышает риск заражения коронавирусом вследствие снижения активности защитных механизмов слизистой барьера. По данным анализа международного регистра пациентов ВЗК (SECURE-IBD), проведенного в 2022 г., пациенты с ВЗК и коронавирусной инфекцией чаще испытывали жалобы со стороны ЖКТ, чем пациенты без ВЗК. Диарея и боль в животе были наиболее частыми жалобами как у пациентов с ЯК, так и болезнью Крона, возникали как в обострении, так и в ремиссии ВЗК (29,4% vs 23,3%, $p < 0,01$), чаще требовали госпитализации, но не повышали риск тяжелого течения COVID-19 и смертности [36]. Постковидный синдром выявляется у 40% пациентов с ВЗК, хотя и не влияет на их течение [37]. Согласно международным (ECCO, AGA, IOIBD, BSG) и российским рекомендациям [38], пациентам с ремиссией ВЗК не рекомендовано прерывание поддерживающего лечения в условиях опасности инфицирования SARS-CoV-2, а пероральные и ректальные препараты месалазина являются наиболее безопасными и назначаются по стандартным схемам. По нашему опыту ведения пациентов с ЯК в ремиссии на поддерживающей дозе месалазина, в случае развития у них COVID-инфекции, возможно, следует увеличить дозу месалазина до индукционной с целью снижения риска обострения в период острой фазы коронавирусной инфекции, а также после выздоровления еще

на 6 мес. Применение месалазина также целесообразно при выявлении неспецифических изменений слизистой толстой кишки при колоноскопии при исключении всех возможных причин данных изменений (инфекции, ишемические нарушения, *Clostridioides difficile* и др.). Причины таких изменений слизистой оболочки в постковидном периоде неясны и, возможно, являются следствием воздействия на кишку различных агрессивных факторов – собственно действие вируса, лекарственных препаратов (антибиотики, нестероидные противовоспалительные препараты и др.), нарушение микробиоты кишечника, микроциркуляции и др. В данной ситуации применение месалазина оправдано как с точки зрения безопасности, так и его плейотропных эффектов в отношении слизистой толстой кишки [39]:

- противовоспалительное действие: ингибирование липооксигеназного пути метаболизма арахидоновой кислоты, торможение синтеза и освобождения простагландинов и лейкотриенов, ингибирование провоспалительных цитокинов;
- антибактериальное действие: ингибирует бактериальный метаболизм, подавляя инвазивность патогенов;
- нормализация кишечной проницаемости и восстановление слизистой барьера: восстановление экспрессии белков плотных контактов клаудина-4 и окклюдина.

Оптимальным современным препаратом месалазина являются гранулы Салофальк с уникальной двойной системой постепенного высвобождения месалазина на всем протяжении толстой кишки, включая прямую, подстроенную под изменения кишечного pH, что позволяет избежать потерь активного вещества даже при диарее и создать высокую концентрацию в слизистой оболочке кишки. Гранулы Салофальк в отличие от таблетированных форм месалазина создают большую площадь покрытия пораженной слизистой кишечника. Эти фармакокинетические особенности гранул Салофальк обеспечивают быстрое наступление клинического эффекта (прекращение ректального кровотечения и диареи) уже на 11-й день терапии [40], а также стойкую клинико-эндоскопическую ремиссию ЯК в минимальной дозе 1,5 г/сут, сохраняющуюся, по данным исследования G. Lichtenstein и соавт., у 77,1% пациентов в течение 2,5 года [41]. Гранулы Салофальк применяются 1 раз в день, независимо от приема пищи.

Особенностью патогенеза новой коронавирусной инфекции является **формирование СРК-подобного состояния** в постковидный период. Так, было показано, что у пациентов, перенесших коронавирусную инфекцию, существенно выше частота развития функциональных нарушений кишечника, функциональной диспепсии и их перекреста через 3 мес и СРК (преимущественно с диареей), функциональной диспепсии и их перекреста через 6 мес по сравнению со здоровой группой контроля [42]. По нашим данным, у пациентов с гастроинтестинальными проявлениями COVID-19 в постинфекционном периоде через 6 мес СРК-подобная симптоматика сформировалась у 50% пациентов [5]. По-видимому, вирус SARS-CoV-2 может являться триггером развития функциональных гастроинтестинальных расстройств (рис. 4).

Таким образом, многофакторное влияние SARS-CoV-2 приводит к повреждению эпителиального барьера, дисбиотической реакции, нарушает энергообеспечение как микробиоценоза, так и эпителия кишечника, вызывает неадекватный иммунный ответ. Одним из компонентов этого патологического каскада является дефицит бутирата не только как источника энергии, но и важнейшей регуляторной молекулы. Поскольку бутират-опосредован-

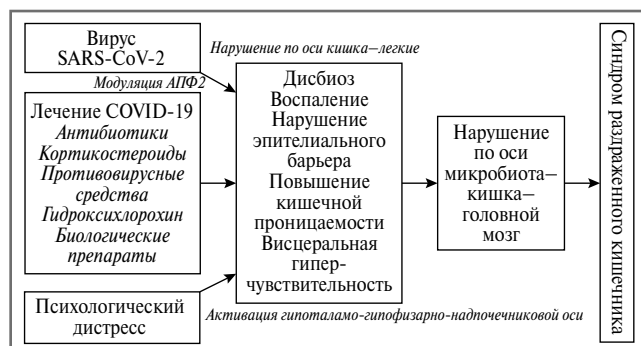


Рис. 4. Предполагаемые патофизиологические механизмы формирования СРК у пациентов с новой коронавирусной инфекцией [43].

Fig. 4. Proposed pathophysiological mechanisms for the formation of irritable bowel syndrome in patients with novel coronavirus infection [43].

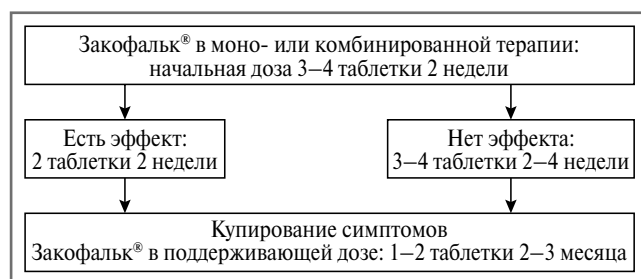


Рис. 5. Схема реабилитации кишечника после перенесенной кишечной инфекции [44].

Fig. 5. Scheme of intestinal rehabilitation after an intestinal infection [44].

ные нарушения функции кишечника остаются даже после элиминации SARS-CoV-2 и исчезновения респираторных симптомов, назначение препаратов бутирата в постковидный период с целью реабилитации кишечника совершенно оправдано. Согласно клиническим рекомендациям Научного общества гастроэнтерологов России «Ведение пациентов с заболеваниями органов пищеварения в период пандемии COVID-19», бутират кальция (Закофальк®) в стандартной дозе (1 таблетка 3 раза в день) может быть использован в качестве адъювантного терапевтического средства с целью коррекции дисбиотических изменений микробиоты, предотвращения вторичной бактериальной инфекции и снижения тяжести вирусного поражения дыхательных путей [38].

Схема реабилитационной терапии толстой кишки после перенесенной кишечной инфекции с применением Закофалька представлена на рис. 5.

У пациентов с легким течением COVID-инфекции с наличием респираторных и интестинальных симптомов назначение Закофалька в дозировке 3 таблетки в день в течение 30 дней приводило к достоверно более быстрой нормализации стула (к 7-му дню), стойкой нормализации частоты и консистенции стула (к 21-му дню) и более выраженному регрессу вздутия и боли в животе. Частота формирования СРК-подобных симптомов после выздоровления от инфекции COVID-19 у пациентов, принимавших Закофальк®, через 1, 3 и 6 мес была достоверно меньше (в 2,6 раза), чем в группе принимавших кишечные адсорбенты [5].

Заключение

Таким образом, в настоящее время патогенез повреждения кишечника при новой коронавирусной инфекции остается неясным и требует дальнейшего глубокого изучения. Воздействие множества агрессивных факторов на кишечник может как формировать длительные функциональные расстройства, так и являться причиной дебюта органических заболеваний. При выборе терапии постковидных нарушений кишечника следует отдавать предпочтение препаратам с плейотропным действием с целью воздействия на различные возможные патогенетические механизмы.

Раскрытие интересов. Авторы декларируют отсутствие явных и потенциальных конфликтов интересов, связанных с публикацией настоящей статьи.

Disclosure of interest. The authors declare that they have no competing interests.

Вклад авторов. Авторы декларируют соответствие своего авторства международным критериям ICMJE. Все авторы в равной степени участвовали в подготовке публикации: разработка концепции статьи, получение и анализ фактических данных, написание и редактирование текста статьи, проверка и утверждение текста статьи.

Authors' contribution. The authors declare the compliance of their authorship according to the international ICMJE criteria. All authors made a substantial contribution to the conception of the work, acquisition, analysis, interpretation of data for the work, drafting and revising the work, final approval of the version to be published and agree to be accountable for all aspects of the work.

Источник финансирования. Авторы декларируют об отсутствии внешнего финансирования для проведения исследования и публикации статьи.

Funding source. The author declares that there is no external funding for the exploration and analysis work.

Список сокращений

АПФ-2 – ангиотензинпревращающий фермент 2
БПБ – бутиратпродуцирующие бактерии
ВЗК – воспалительные заболевания кишечника
ЖКТ – желудочно-кишечный тракт


ИЛ – интерлейкин
СРК – синдром раздраженного кишечника
ЯК – язвенный колит
IgA – иммуноглобулин А

ЛИТЕРАТУРА/REFERENCES

- Ivashkin V.T., Sheptulin A.A., Zolnikova O.Yu., et al. Новая коронавирусная инфекция (COVID-19) и система органов пищеварения. *Российский журнал гастроэнтерологии, гепатологии, колопроктологии*. 2020;30(2):7-13 [Ivashkin VT, Sheptulin AA, Zolnikova OYu, et al. New Coronavirus Infection (COVID-19) and Digestive System. *Russian Journal of Gastroenterology, Hepatology, Coloproctology*. 2020;30(2):7-13 (in Russian)]. DOI:10.22416/1382-4376-2020-30-3-7
- Perisetti A, Gajendran M, Mann R, et al. COVID-19 extrapulmonary illness – special gastrointestinal and hepatic considerations. *Dis Mon*. 2020;66(9):101064. DOI:10.1016/j.disamonth.2020.101064
- Marasco G, Maida M, Morreale GC, et al. Gastrointestinal Bleeding in COVID-19 Patients: A Systematic Review with Meta-Analysis. *Can J Gastroenterol Hepatol*. 2021;2021:1-9. DOI:10.1155/2021/2534975
- Cheung KS, Hung IFN, Chan PPy, et al. Gastrointestinal Manifestations of SARS-CoV-2 Infection and Virus Load in Fecal Samples From a Hong Kong Cohort: Systematic Review and Meta-analysis. *Gastroenterology*. 2020;159(1):81-95. DOI:10.1053/j.gastro.2020.03.065
- Ардатская М.Д., Буторова Л.И., Калашникова М.А., и др. Гастроэнтерологические симптомы у пациентов с COVID-19 легкой тяжести: возможности оптимизации антидиарейной терапии. *Терапевтический архив*. 2021;93(8):923-31 [Ardatskaya MD, Butorova LI, Kalashnikova MA, et al. Gastroenterological symptoms in COVID-19 patients with mild severity of the disease: opportunities to optimize antidiarrheal therapy. *Terapevticheskii Arkhiv (Ter. Arkh.)*. 2021;93(8):923-31 (in Russian)]. DOI:10.26442/00403660.2021.08.201020
- Anaya JM, Rojas M, Salinas ML, et al.; Post-COVID study group. Post-COVID syndrome. A case series and comprehensive review. *Autoimmun Rev*. 2021;20(11):102947. DOI:10.1016/j.autrev.2021.102947
- Hashimoto T, Perlot T, Rehman A, et al. ACE2 Links amino acid malnutrition to microbial ecology and intestinal inflammation. *Nature*. 2012;487(7408):477-81. DOI:10.1038/nature11228
- Zhang H, Li H-B, Lyu J-R, et al. Specific ACE2 expression in small intestinal enterocytes may cause gastrointestinal symptoms and injury after 2019-nCoV infection. *Int J Infect Dis*. 2020;96(7408):19-24. DOI:10.1016/j.ijid.2020.04.027
- Carvalho A, Alqusairi R, Adams A, et al. SARS-CoV-2 Gastrointestinal Infection Causing Hemorrhagic Colitis: Implications for Detection and Transmission of COVID-19 Disease. *Am J Gastroenterol*. 2020;115(6):942-46. DOI:10.14309/ajg.0000000000000667
- Britton GJ, Chen-Liaw A, Cossarini F, et al. Limited intestinal inflammation despite diarrhea, fecal viral RNA and SARS-CoV-2-specific IgA in patients with acute COVID-19. medRxiv. 2020. DOI:10.1101/2020.09.03.20183947
- Jena A, Kumar-M P, Singh AK, Sharma V. Fecal calprotectin levels in COVID-19: Lessons from a systematic review on its use in inflammatory bowel disease during the pandemic. *Dig Liver Dis*. 2021;53(3):295-7. DOI:10.1016/j.dld.2020.10.021
- Saleh J, Peyssonnaud C, Singh KK, Edeas M. Mitochondria and microbiota dysfunction in COVID-19 pathogenesis. *Mitochondrion*. 2020;54:1-7. DOI:10.1016/j.mito.2020.06.008
- Chen J, Hall S, Vitetta L. Altered gut microbial metabolites could mediate the effects of risk factors in Covid-19. *Rev Med Virol*. 2021;31(5):1-13. DOI:10.1002/rmv.2211
- Tang L, Gu S, Gong Y, et al. Clinical significance of the correlation between changes in the major intestinal bacteria species and COVID-19 severity. *Engineering*. 2020;6(10):1178-84. DOI:10.1016/j.eng.2020.05.013
- Sultan S, Altayar O, Siddique SM, et al. AGA Institute. Electronic address: ewilson@gastro.org. AGA Institute Rapid Review of the Gastrointestinal and Liver Manifestations of COVID-19, Meta-Analysis of International Data, and Recommendations for the Consultative Management of Patients with COVID-19. *Gastroenterology*. 2020;159(1):320-34.e27. DOI:10.1053/j.gastro.2020.05.001
- Barlow A, Landolf KM, Barlow B, et al. Review of emerging pharmacotherapy for the treatment of coronavirus disease 2019. *Pharmacotherapy*. 2020;40(5):416-37. DOI:10.1002/phar.2398
- Tang W, Cao Z, Han M, et al. Hydroxychloroquine in patients with COVID-19: an open-label, randomized, controlled trial. medRxiv. 2020. DOI:10.1101/2020.04.10.20060558
- Million M, Lagier J-C, Gautret P, et al. Early treatment of COVID-19 patients with hydroxychloroquine and azithromycin: A retrospective analysis of 1061 cases in Marseille, France. *Travel Med Infect Dis*. 2020;35(10):101738. DOI:10.1016/j.tmaid.2020.101738
- Lin L, Jiang X, Zhang Z, et al. Gastrointestinal symptoms of 95 cases with SARS-CoV-2 infection. *Gut*. 2020;69(6):997-1001. DOI:10.1136/gutjnl-2020-321013
- Azimirad M, Noori M, Raeisi H, et al. How Does COVID-19 Pandemic Impact on Incidence of *Clostridioides difficile* Infection and Exacerbation of Its Gastrointestinal Symptoms? *Front Med*. 2021;8(6):997-1001. DOI:10.3389/fmed.2021.775063
- Lewandowski K, Rosolowski M, Kaniewska M, et al. *Clostridioides difficile* infection in coronavirus disease 2019 (COVID-19): an underestimated problem? *Pol Arch Intern Med*. 2021;131(2):121-7. DOI:10.20452/pamw.15715
- Yadlapati S, Jarrett SA, Lo KB, et al. Examining the Rate of *Clostridioides* (Formerly *Clostridium*) *Difficile* Infection Pre- and Post-COVID-19 Pandemic: An Institutional Review. *Cureus*. 2021;8(6):997-1001. DOI:10.7759/cureus.20397
- Luo Y, Grinspan LT, Fu Y, et al. Hospital-onset *Clostridioides difficile* infections during the COVID-19 pandemic. *Infect Control Hosp Epidemiol*. 2021;42(9):1165-6. DOI:10.1017/ice.2020.1223
- Ponce-Alonso M, Sáez de la Fuente J, Rincón-Carlavilla A, et al. Impact of the coronavirus disease 2019 (COVID-19) pandemic on nosocomial *Clostridioides difficile* infection. *Infect Control Hosp Epidemiol*. 2021;42(4):406-10. DOI:10.1017/ice.2020.454
- Sandhu A, Tillotson G, Polistico J, et al. *Clostridioides difficile* in COVID-19 Patients, Detroit, Michigan, USA, March–April 2020. *Emerg Infect Dis*. 2020;26(9):2272-4. DOI:10.3201/eid2609.202126
- Временные методические рекомендации. Профилактика, диагностика и лечение новой коронавирусной инфекции (COVID-19). Версия 15 (22.02.2022). Режим доступа: https://static-0.minzdrav.gov.ru/system/attachments/attaches/000/059/392/original/BMP_COVID-19_V15.pdf. Ссылка активна на 11.07.2022 [Vremennyye metodicheskie rekomendatsii. Profilaktika, diagnostika i lechenie novoi koronavirusnoi infektsii (COVID-19). Versiia 15 (22.02.2022). Available at: https://static-0.minzdrav.gov.ru/system/attachments/attaches/000/059/392/original/BMP_COVID-19_V15.pdf. Accessed: 05.05.2022 (in Russian)].
- Полевая Е.В., Вахитов Т.Я., Ситкин С.И. Энтеросорбционные свойства псилиума (Мукофалька®) и возможные механизмы его действия при кишечных инфекциях. *Клинические перспективы гастроэнтерологии, гепатологии*. 2011;2:35-9 [Polevaya YeV, Vakhitov TY, Sitkin SI. Enterosorbition properties of psyllium (Mucofalk®) and its probable mechanisms at intestinal infections. *Klinicheskie perspektivy gastroenterologii, gepatologii*. 2011;2:35-9 (in Russian)].
- Тихонова Е.П., Кузьмина Т.Ю., Миноранская Е.И., Миноранская Н.С. Опыт применения Мукофалька® в лечении сальмонеллеза. *Клинические перспективы гастроэнтерологии, гепатологии*. 2011;4:36-9 [Tikhonova YeP, Kuzmina TYu, Minoranskaya YeI, Minoranskaya NS. The practical issues of application of Mucofalk® in Salmonella infection. *Klinicheskie perspektivy gastroenterologii, gepatologii*. 2011;4:36-9 (in Russian)].
- Ахмедов В.А. Коррекция нарушений микробного состава кишечника как потенциальное звено в комплексной терапии пациентов с COVID-19. *Терапевтический архив*. 2022;94(2):277-82. [Akhmedov VA. Correction of intestinal microbial composition disturbances as a potential link in complex therapy of patients with COVID-19. *Terapevticheskii Arkhiv (Ter. Arkh.)*. 2022;94(2):277-82. (in Russian)]. DOI:10.26442/00403660.2022.02.201388
- Cho M, Liu W, Balzora S, Suarez Y, et al. Clinical and Intestinal Histopathological Findings in SARS-CoV-2/COVID-19 Patients with Hematochezia. *Case Rep Gastroenterol*. 2021;15(1):408-17. DOI:10.1159/000513375
- Yang C, Hakenberg P, Weiß C, et al. Colon ischemia in patients with severe COVID-19: a single-center retrospective cohort study of 20 patients. *Int J Colorectal Dis*. 2021;36(12):2769-73. DOI:10.1007/s00384-021-03999-3
- Norsa L, Bonaffini PA, Caldato M, et al. Intestinal ischemic manifestations of SARS-CoV-2: Results from the ABDCOVID multicentre study. *World J Gastroenterol*. 2021;27(32):5448-59. DOI:10.3748/wjg.v27.i32.5448

33. Elbadry M, Medhat MA, Zaky S, El Kassas M. Ulcerative colitis as a possible sequela of COVID-19 Infection: The endless story. *Arab J Gastroenterol.* 2022;23(2):134-7. DOI:10.1016/j.ajg.2022.01.006
34. Imperatore N, Bennato R, D'Avino A, et al. SARS-CoV-2 as a Trigger for De Novo Ulcerative Colitis. *Inflamm Bowel Dis.* 2021;27(7):e87-8. DOI:10.1093/ibd/izab040
35. Senthamizhselvan K, Ramalingam R, Mohan P, et al. De Novo Crohn's Disease Triggered After COVID-19: Is COVID-19 More Than an Infectious Disease? *ACG Case Rep J.* 2021;8(8):e00652. DOI:10.14309/crj.0000000000000652
36. Ungaro RC, Agrawal M, Brenner EJ, et al. New Gastrointestinal Symptoms Are Common in Inflammatory Bowel Disease Patients With COVID-19: Data From an International Registry. *Inflamm Bowel Dis.* 2022;28(2):314-7. DOI:10.1093/ibd/izab184
37. Salvatori S, Baldassarre F, Mossa M, Monteleone G. Long COVID in Inflammatory Bowel Diseases. *J Clin Med.* 2021;10(23):5575. DOI:10.3390/jcm10235575
38. Гриневич В.Б., Кравчук Ю.А., Педь В.И., и др. Ведение пациентов с заболеваниями органов пищеварения в период пандемии COVID-19. Клинические рекомендации Научного общества гастроэнтерологов России. *Экспериментальная и клиническая гастроэнтерология.* 2020;94(7):4-51 [Grinevich VB, Kravchuk YA, Ped VI, et al. Management of patients with digestive diseases during the COVID-19 pandemic: Clinical Practice Guidelines by the Gastroenterological Scientific Society of Russia. *Exp Clin Gastroenterol.* 2020;94(7):4-51 (in Russian)]. DOI:10.31146/1682-8658-ecg-179-7-4-51
39. Li R, Huang X, Yang L, et al. Integrated Analysis Reveals the Targets and Mechanisms in Immunosuppressive Effect of Mesalazine on Ulcerative Colitis. *Front Nutr.* 2022;9(7):4-51. DOI:10.3389/fnut.2022.867692
40. Gross V, Bunganic I, Belousova EA, et al. International BUC-57 Study Group. 3g mesalazine granules are superior to 9mg budesonide for achieving remission in active ulcerative colitis: a double-blind, double-dummy, randomised trial. *J Crohns Colitis.* 2011;5(2):129-38. DOI:10.1016/j.crohns.2010.11.006
41. Lichtenstein GR, Gordon GL, Zakko S, et al. Long-Term Benefit of Mesalamine Granules for Patients Who Achieved Corticosteroid-Induced Ulcerative Colitis Remission. *Dig Dis Sci.* 2016;61(1):221-9. DOI:10.1007/s10620-015-3866-7
42. Ghoshal UC, Ghoshal U, Rahman MM, et al. Post-infection functional gastrointestinal disorders following coronavirus disease-19: A case-control study. *J Gastroenterol Hepatol.* 2022;37(3):489-98. DOI:10.1111/jgh.15717
43. Settanni CR, Ianiro G, Ponziani FR, et al. COVID-19 as a trigger of irritable bowel syndrome: A review of potential mechanisms. *World J Gastroenterol.* 2021;27(43):7433-45. DOI:10.3748/wjg.v27.i43.7433
44. Захаренко С.М. Постковидные поражения кишечника: механизмы формирования и подходы к терапии. СПб.: Военно-медицинская академия им. С.М. Кирова, 2021 [Zakharenko SM. Postkovidnye porazheniia kishhechnika: mekhanizmy formirovaniia i podkhody k terapii. Saint Petersburg: Voenno-meditsinskaia akademiia im. SM. Kirova, 2021 (in Russian)].

Статья поступила в редакцию / The article received: 08.07.2022



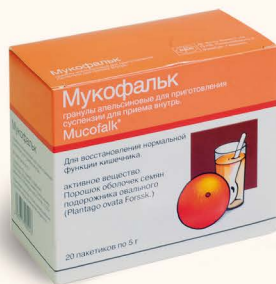Натуральное действие псиллиума



МУКОФАЛЬК®

Уникальный лекарственный препарат растительного происхождения

- **Препарат мягких пищевых волокон для лечения запора, в том числе при синдроме раздраженного кишечника**
- **Улучшает переносимость диеты при избыточной массе тела и снижает уровень холестерина**
- **Нормализует микрофлору кишечника**



Все о псиллиуме
и его применении
на сайте

www.mukofalk.ru



Представительство компании «Доктор Фальк Фарма ГмБХ», Германия
Москва, ул. Бутырский Вал, д. 68/70, стр. 4, 5
+7 (495) 933-99-04
info@drfalkpharma.net